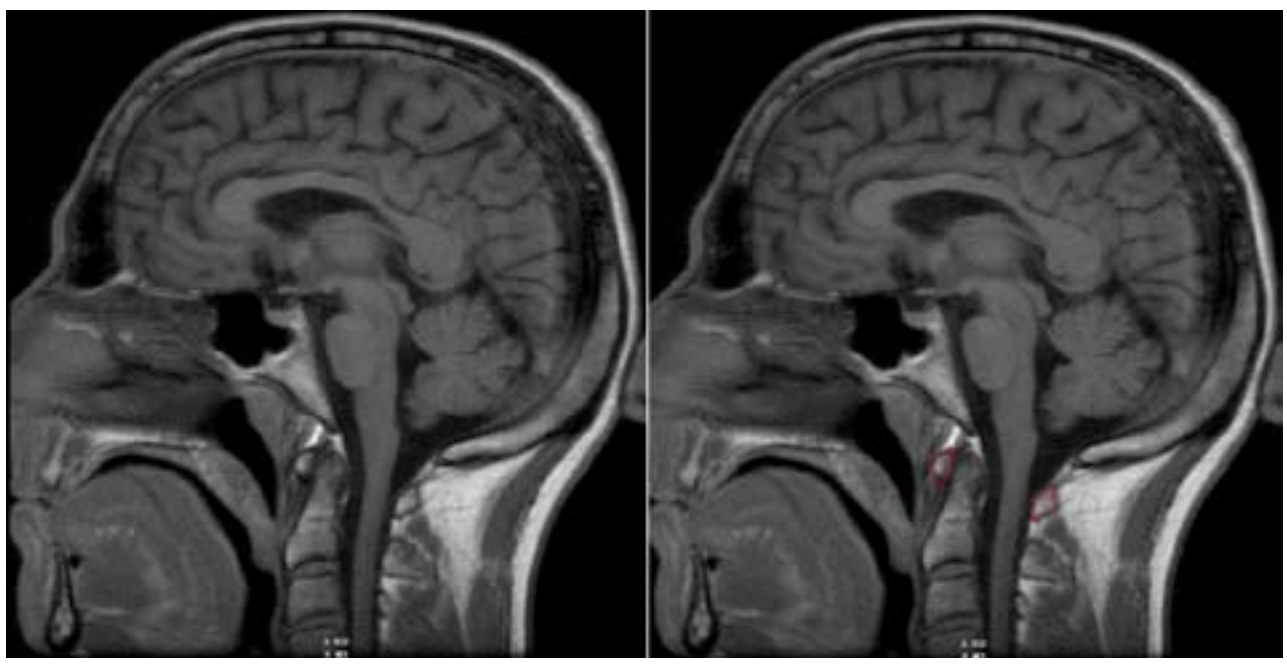


Ver intento 0 de 1

Título: **Radiología del cráneo y la columna**
 Iniciada: 18 de marzo de 2011 11:11
 Enviada: 18 de marzo de 2011 11:13
 Tiempo invertido: 00:01:38
Puntuación total: 0/330 = 0% | Puntuación total ajustada por 0.0 | Puntuación máxima posible: 330

1.

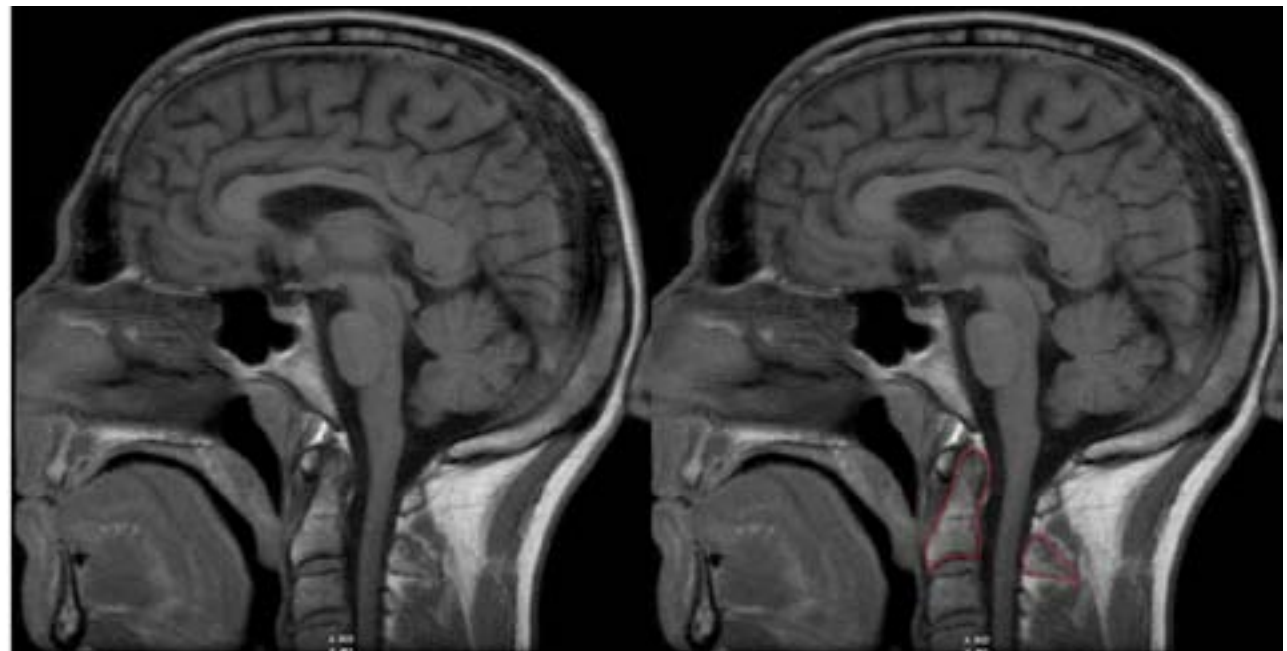
Identifique la estructura en rojo:
1.-----



Respuesta de Alumno		Valor
1.	no respondida	0%
Puntuación: 0/10		

2.

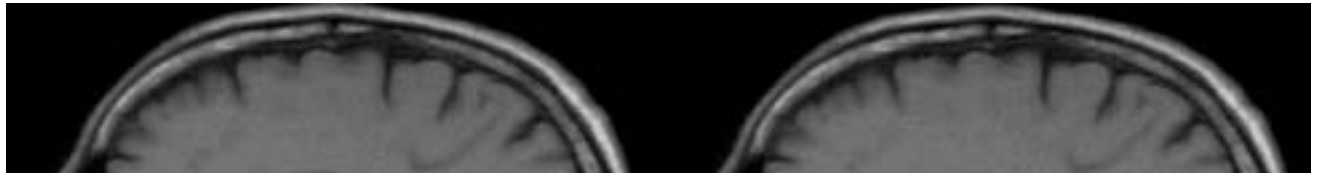
Identifique la estructura en rojo:
1.-----

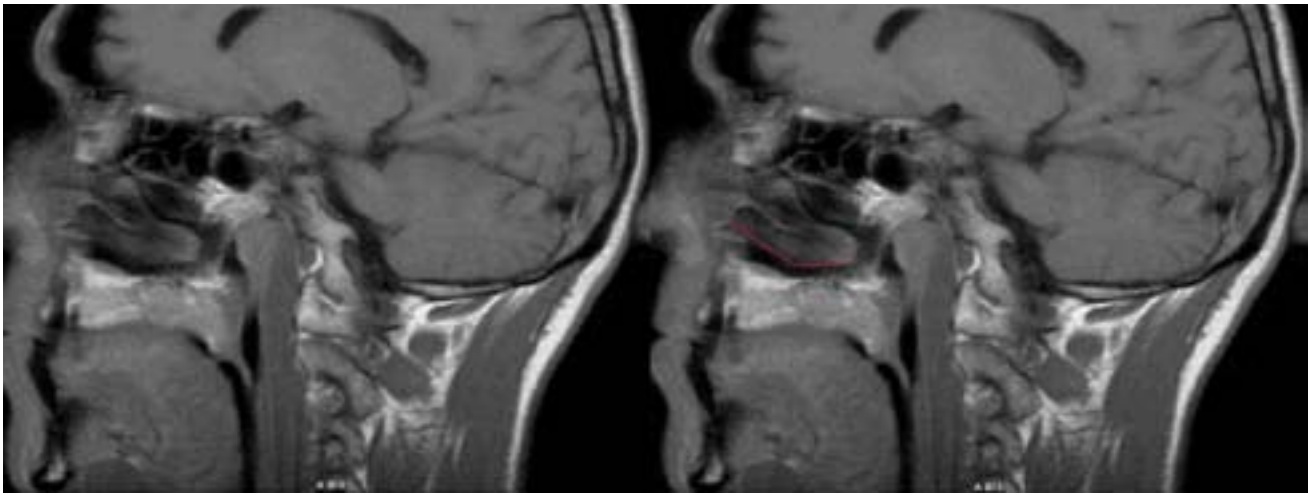


Respuesta de Alumno		Valor
1.	no respondida	0%
Puntuación: 0/10		

3.

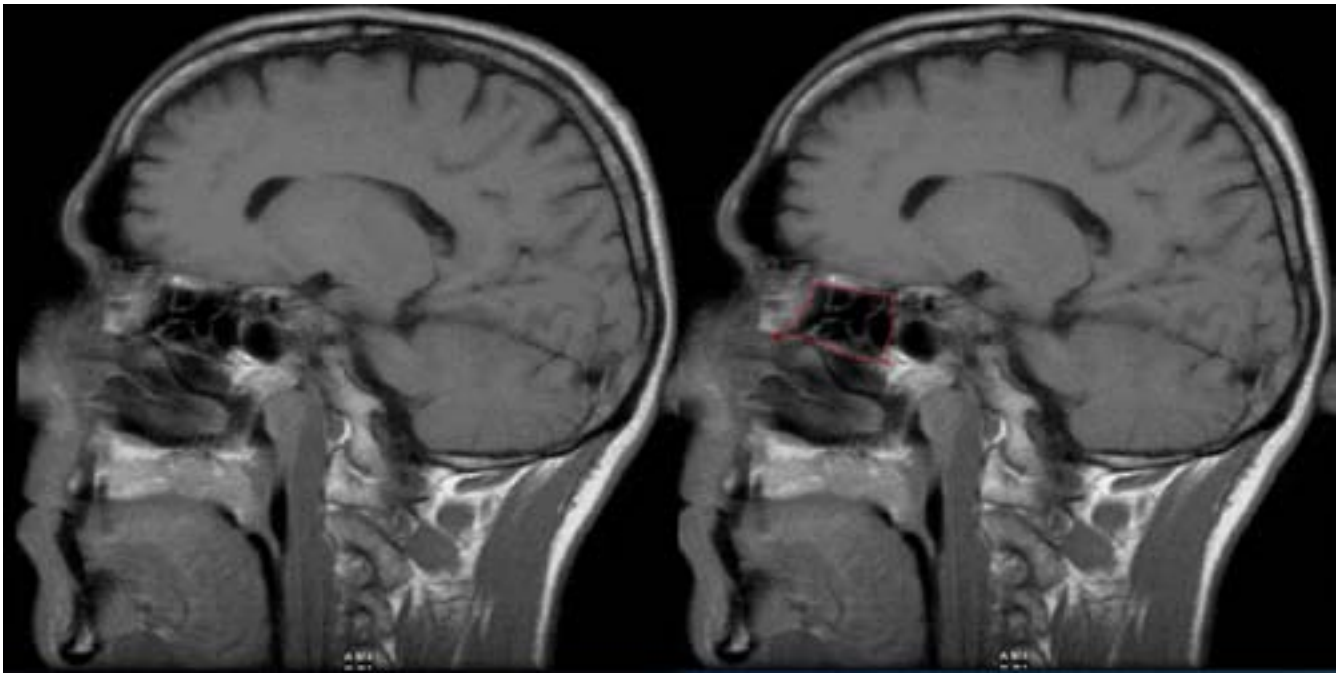
Identifique la estructura en rojo:
1.-----





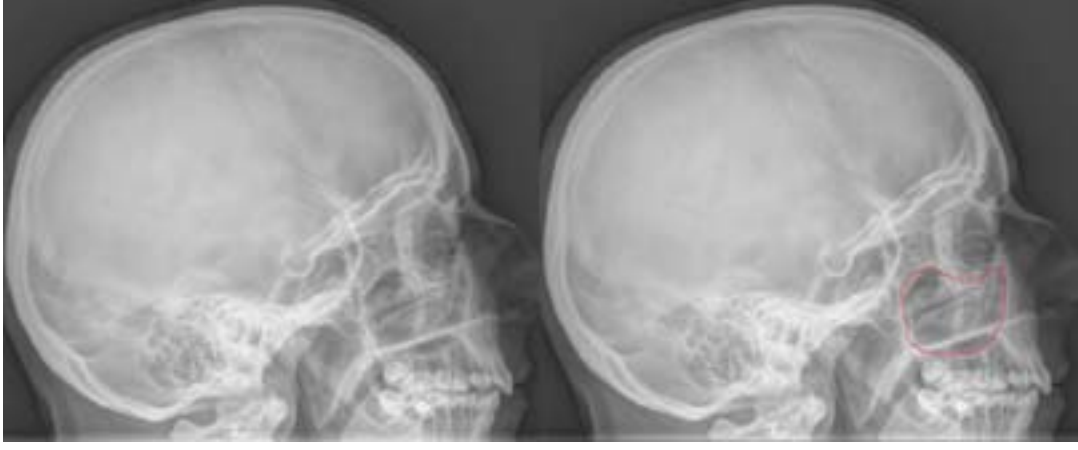Respuesta de Alumno		Valor
1.	no respondida	0%
Puntuación: 0/10		

4. Identifique la estructura en rojo:
1.-----



Respuesta de Alumno		Valor
1.	no respondida	0%
Puntuación: 0/10		

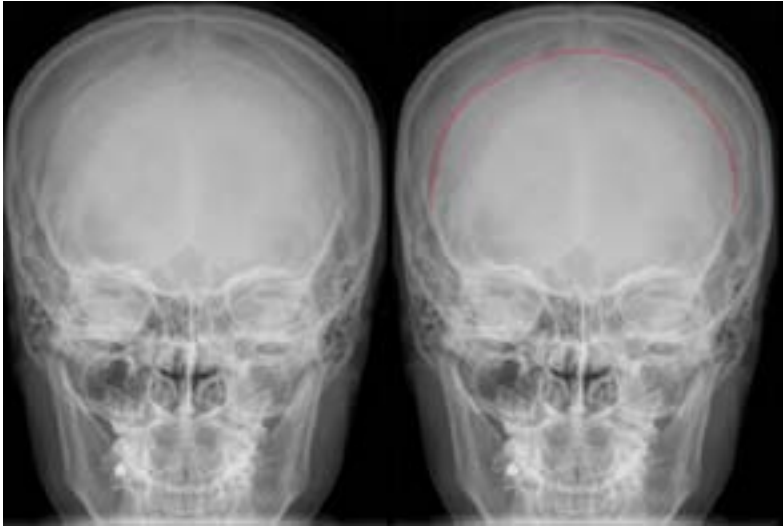
5. Identifique la estructura en rojo:
1.-----



Respuesta de Alumno		Valor
1.	no respondida	0%
Puntuación: 0/10		

6. Identifique la estructura en rojo:

1.-----



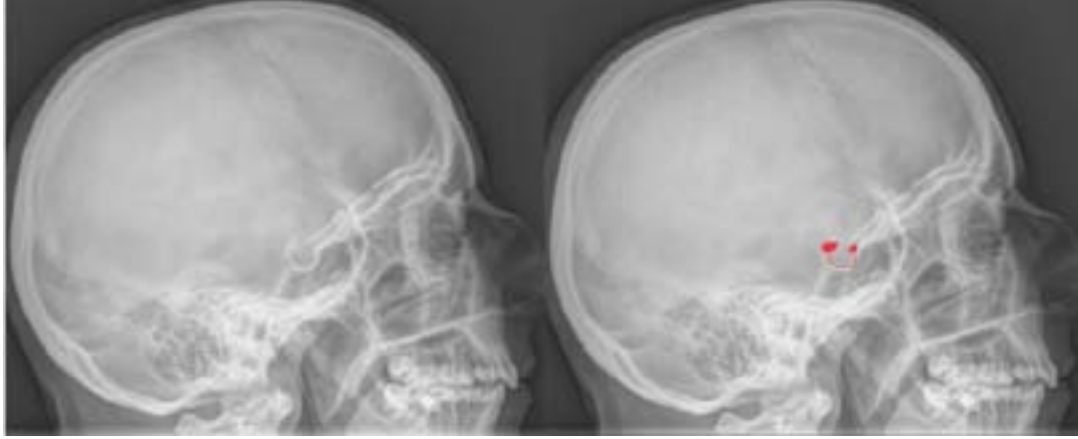Respuesta de Alumno		Valor
1.	no respondida	0%

Puntuación: 0/10

7.

Identifique la estructura en rojo:

1.-----



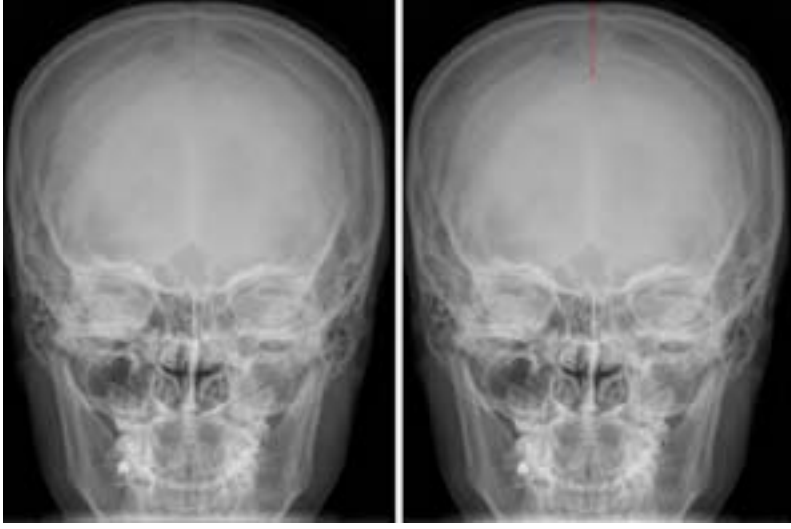
Respuesta de Alumno		Valor
1.	no respondida	0%

Puntuación: 0/10

8.

Identifique la estructura en rojo:

1.-----



Respuesta de Alumno		Valor
1.	no respondida	0%

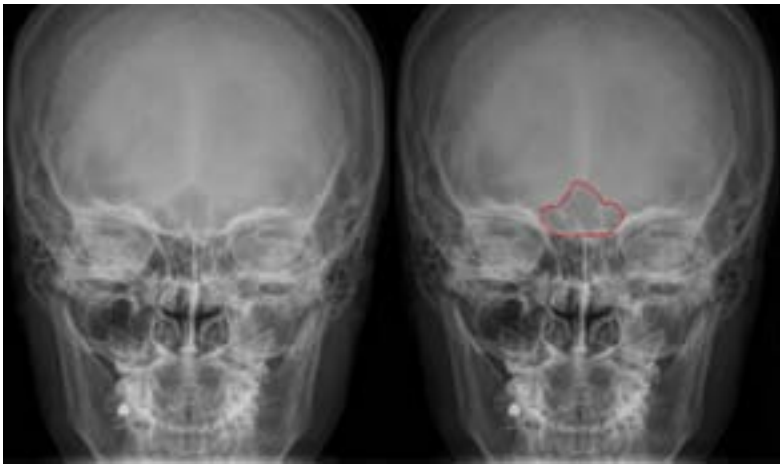
Puntuación: 0/10

9.

Identifique la estructura en rojo:

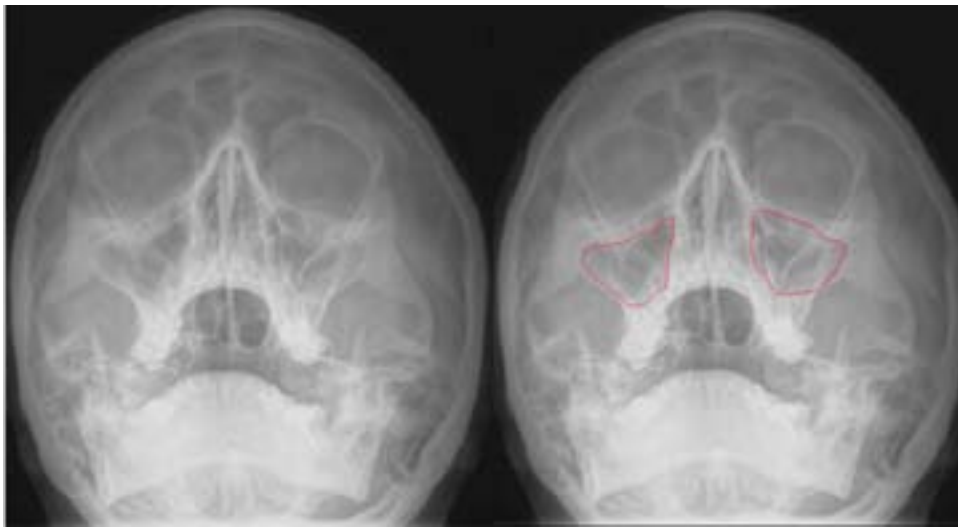1.-----





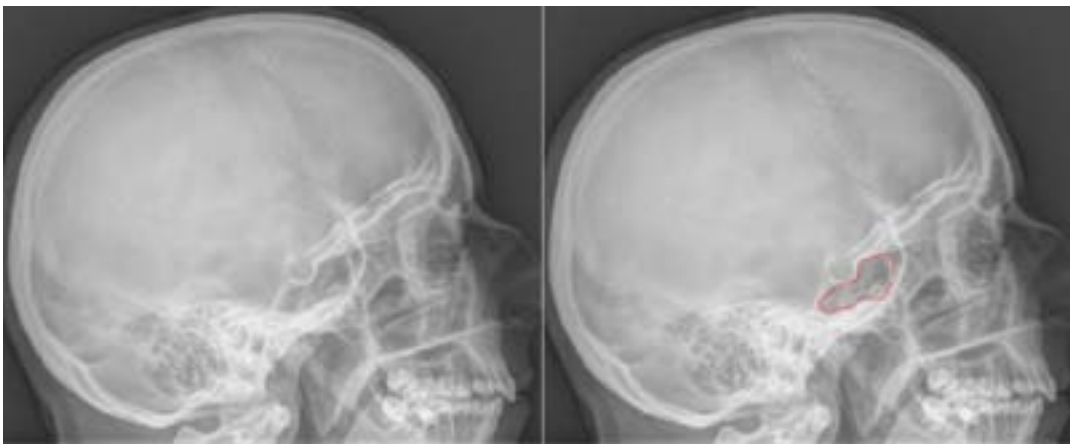Respuesta de Alumno		Valor
1.	no respondida	0%
Puntuación: 0/10		

10. Identifique la estructura en rojo:
1.-----



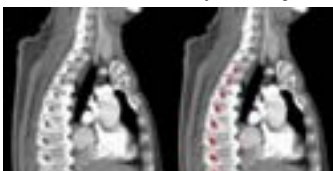Respuesta de Alumno		Valor
1.	no respondida	0%
Puntuación: 0/10		

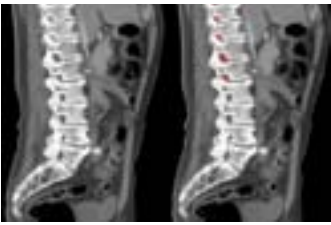
11. Indique la estructura en rojo:
1.-----



Respuesta de Alumno		Valor
1.	no respondida	0%
Puntuación: 0/10		

12. Identificar las estructuras en rojo en la imagen escogiendo abajo la respuesta apropiada





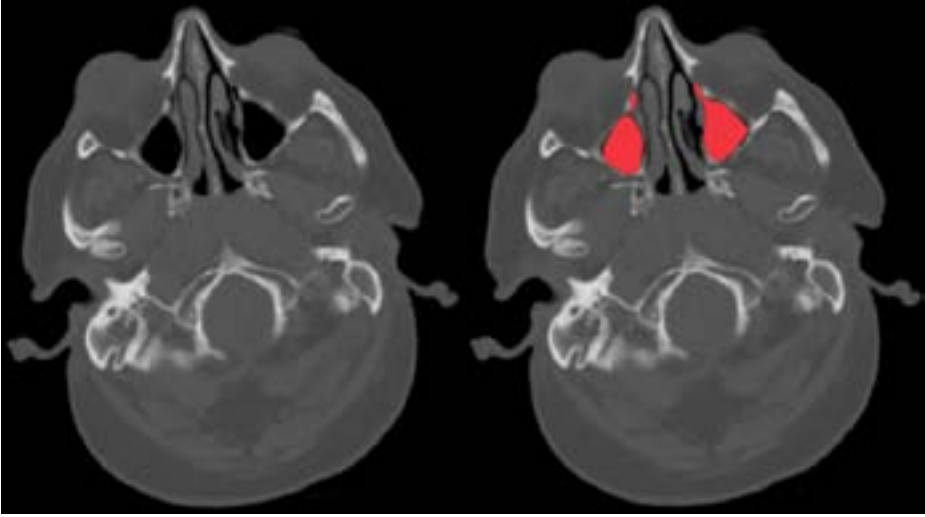
Respuesta de Alumno	Valor
1. Canal vertebral	
2. Espacios intervertebrales	
3. Agujeros intervertebrales	
4. Pars articularis	
5. Apofisis transversas	

Puntuación: 0/10

13.

Indique la estructura en rojo:

1.-----



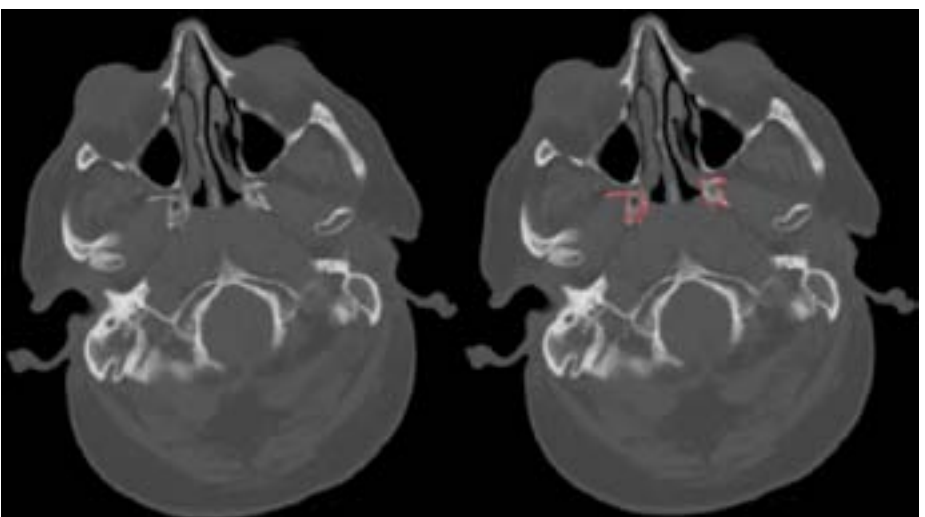
Respuesta de Alumno	Valor
1. no respondida	0%

Puntuación: 0/10

14.

Indique la estructura en rojo:

1.-----



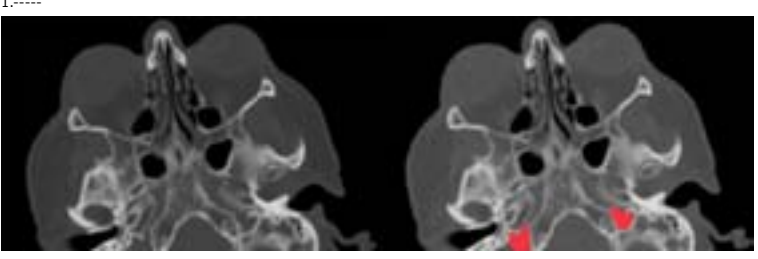
Respuesta de Alumno	Valor
1. no respondida	0%

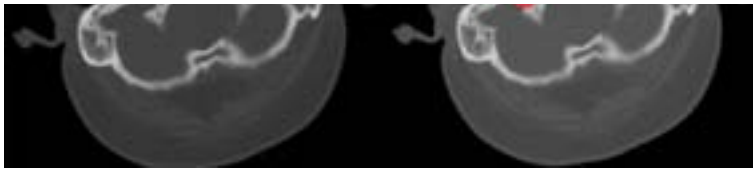
Puntuación: 0/10

15.

Indique la estructura en rojo:

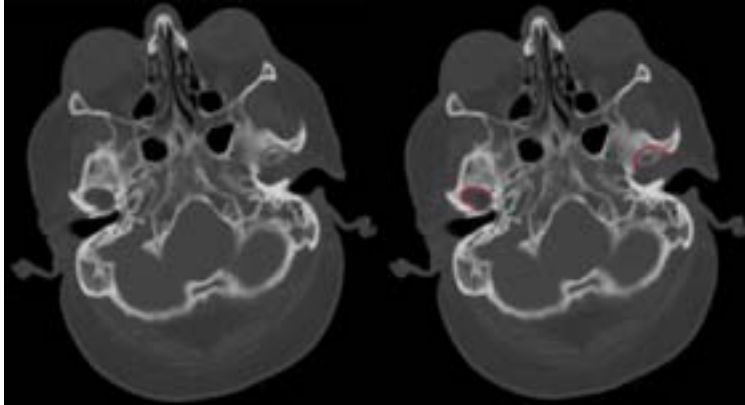
1.-----





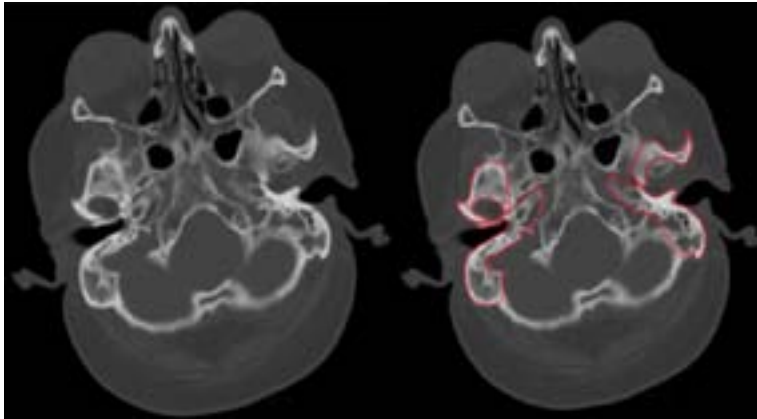
Respuesta de Alumno		Valor
1.	no respondida	0%
Puntuación: 0/10		

16. Identifique abajo la estructura enmarcada en rojo:



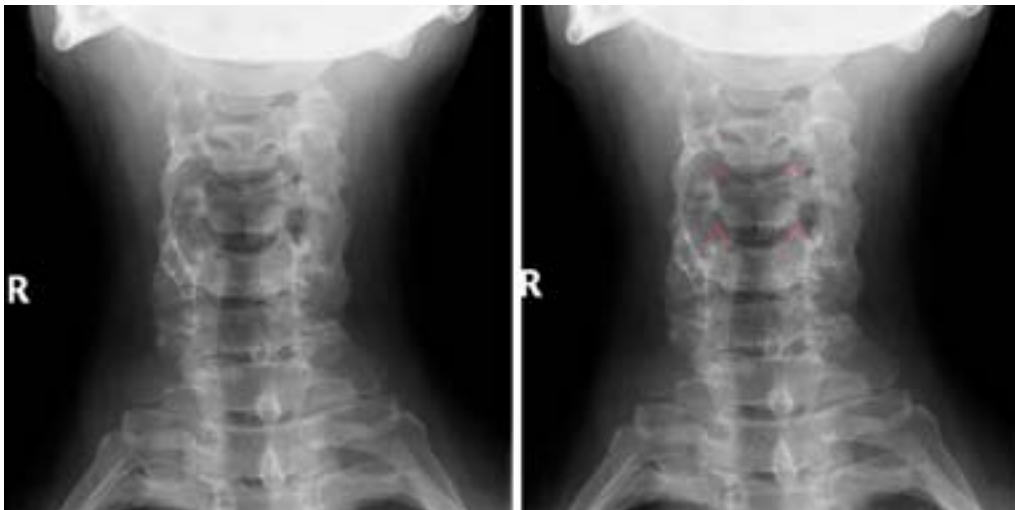
Respuesta de Alumno		Valor
A. Raiz longitudinal de la apofisis cigomatica		
B. Apofisi mastoidea		
C. Orificio del conducto auditivo externo		
D. Cavidad glenoidea		
E. Fosa mandibular		
Puntuación: 0/10		

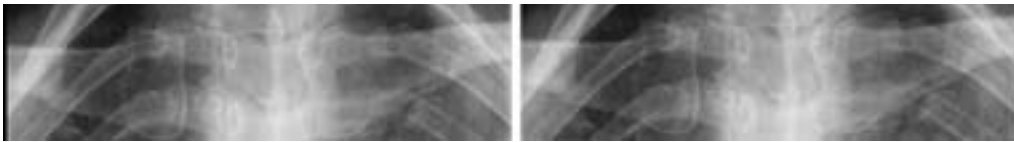
17. A que hueso corresponden las estructuras en rojo:
1.-----



Respuesta de Alumno		Valor
1.	no respondida	0%
Puntuación: 0/10		

18. Identifique la estructura en rojo:
1.-----

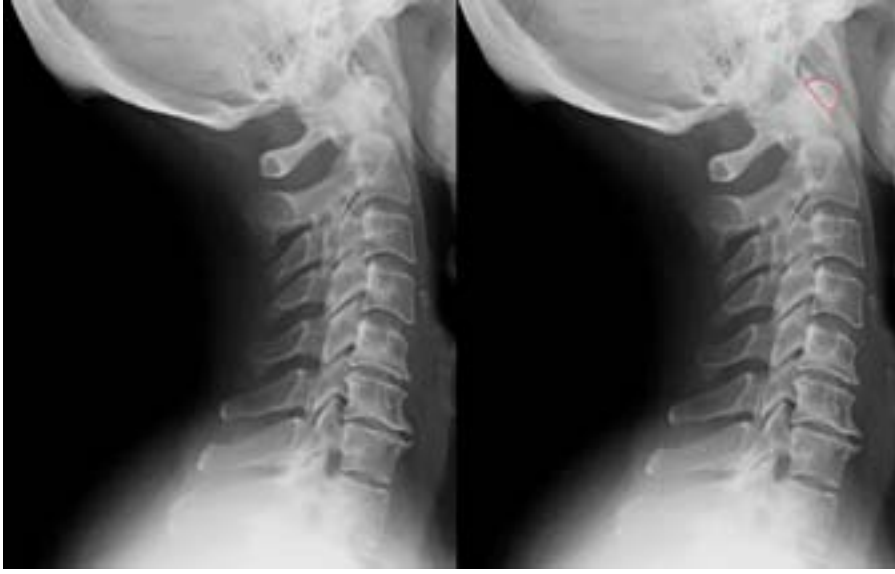



Respuesta de Alumno		Valor
1.	no respondida	0%

Puntuación: 0/10

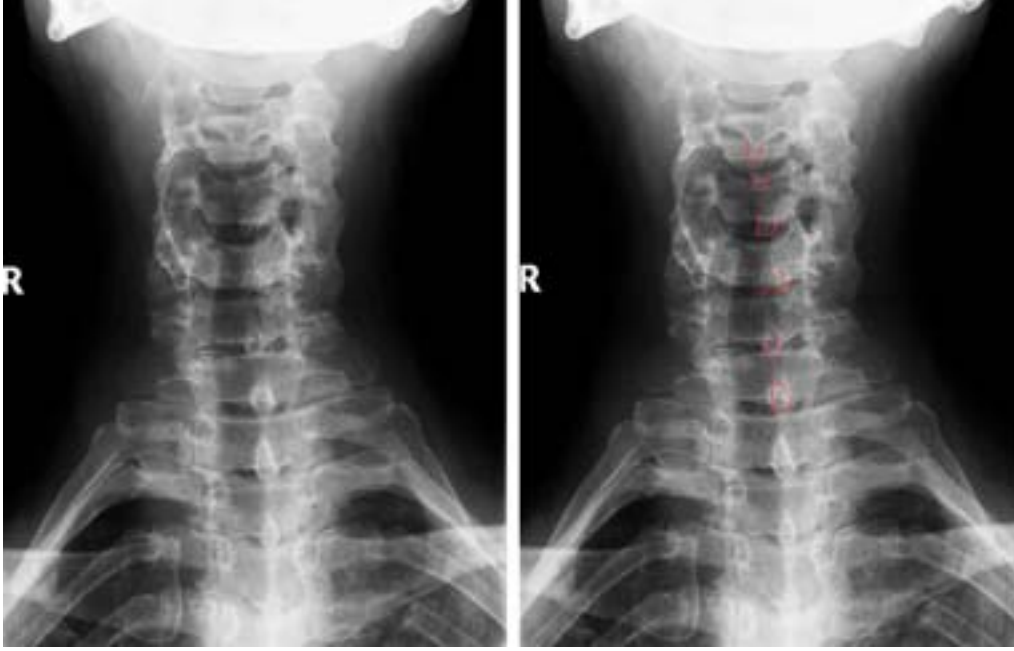
19. Identifique la estructura en rojo:
1.-----



Respuesta de Alumno		Valor
1.	no respondida	0%

Puntuación: 0/10

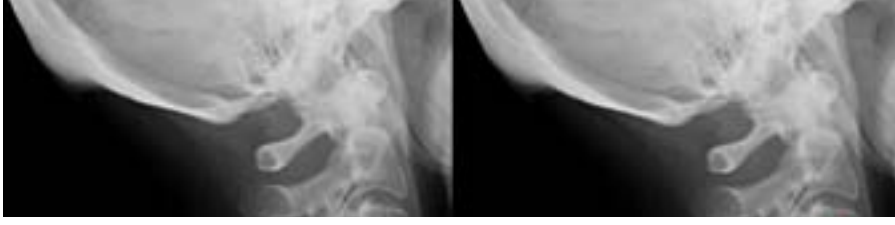20. Identifique la estructura en rojo:
1.-----

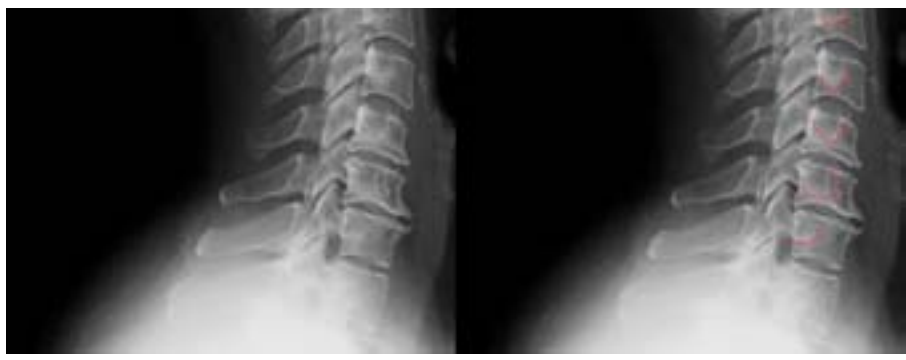

Respuesta de Alumno		Valor
1.	no respondida	0%

Puntuación: 0/10

21. Identifique la estructura enmarcada en rojo:
1.-----



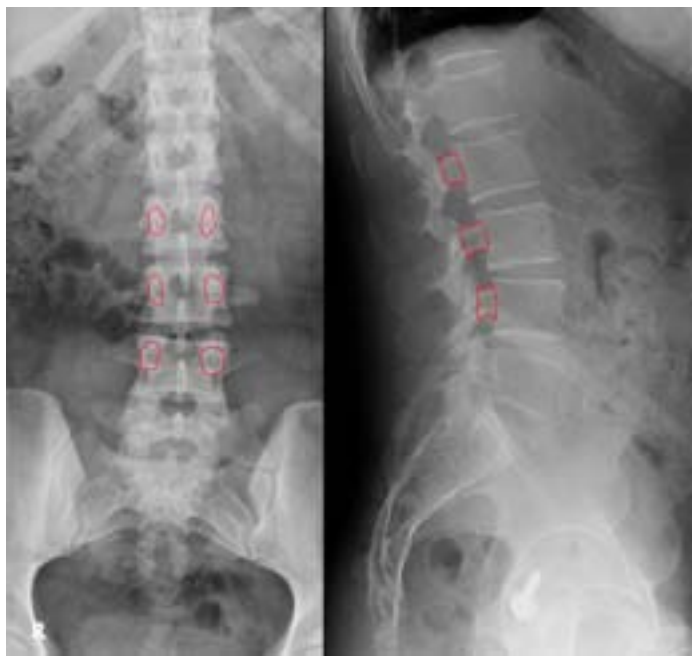

Respuesta de Alumno		Valor
1.	no respondida	0%

Puntuación: 0/10

22.

Identifique la estructura enmarcada en rojo:

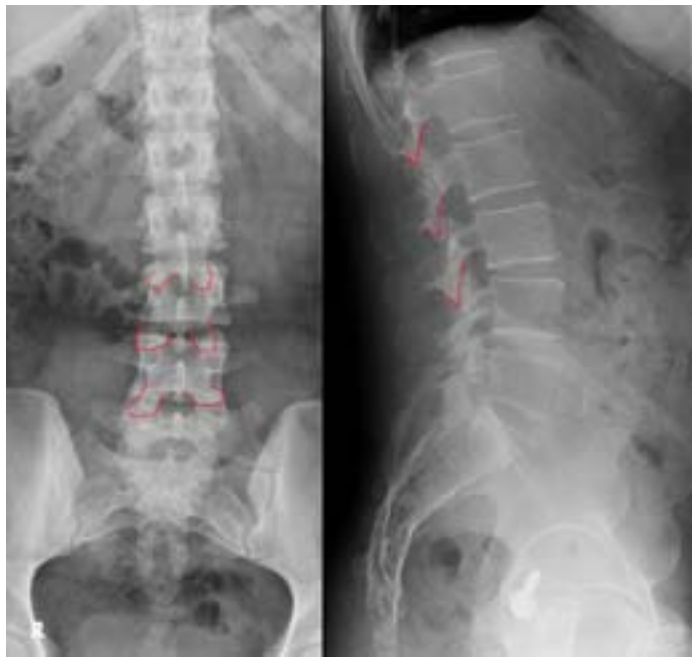


Respuesta de Alumno		Valor
1.	no respondida	0%

Puntuación: 0/10

23.

Identifique la estructura enmarcada en rojo:

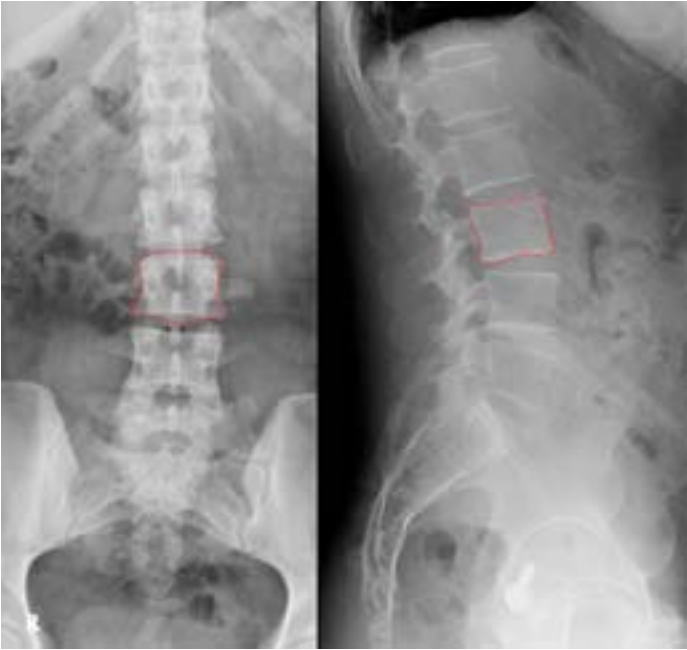

Respuesta de Alumno		Valor
1.	no respondida	0%

Puntuación: 0/10

24.

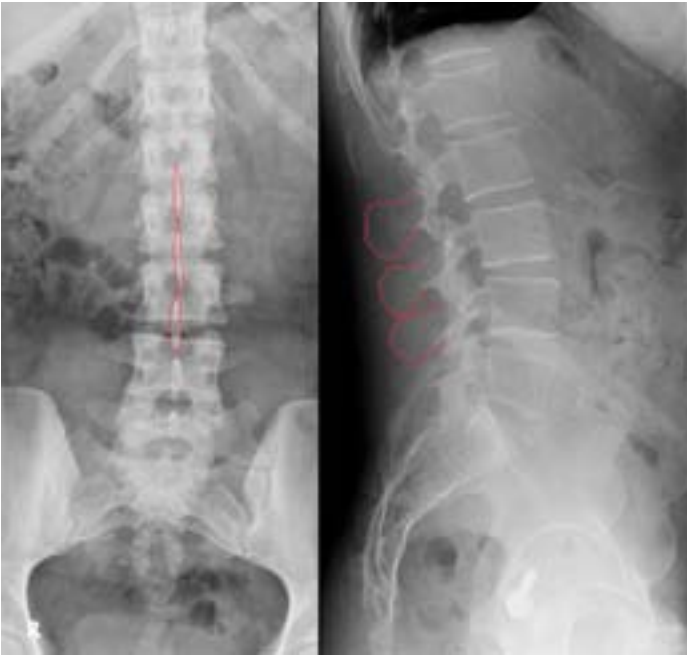Identifique la estructura enmarcada en rojo:
1.-----



Respuesta de Alumno		Valor
1.	no respondida	0%
Puntuación: 0/10		

25.

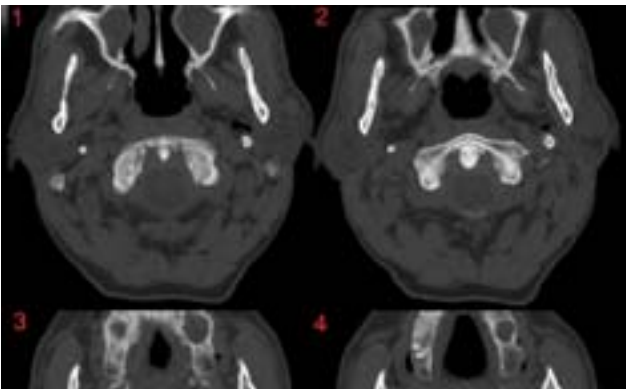
Identifique la estructura enmarcada en rojo:
1.-----

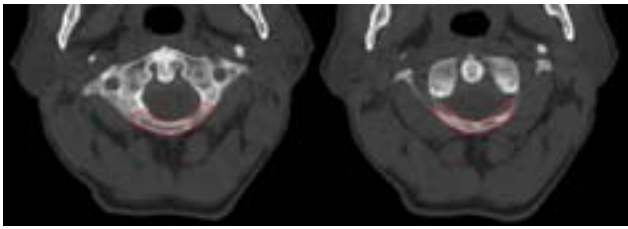


Respuesta de Alumno		Valor
1.	no respondida	0%
Puntuación: 0/10		

26.

Identifique la estructura enmarcada en rojo:
1.-----





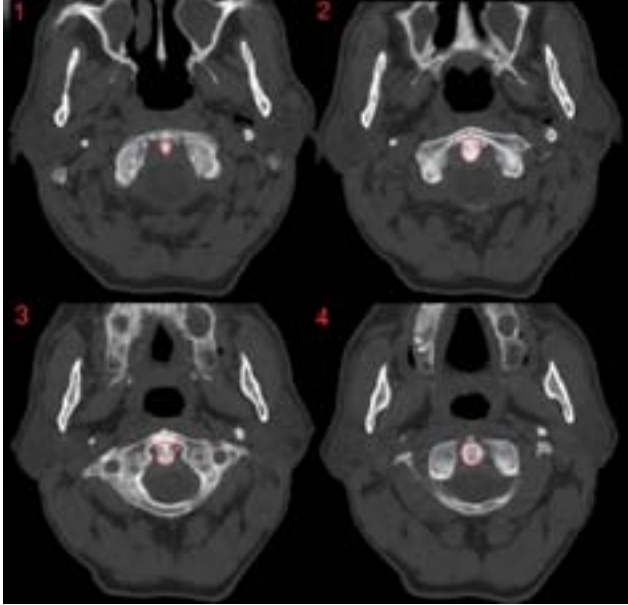
Respuesta de Alumno		Valor
1.	no respondida	0%

Puntuación: 0/10

27.

Identifique la estructura enmarcada en rojo:

1.-----



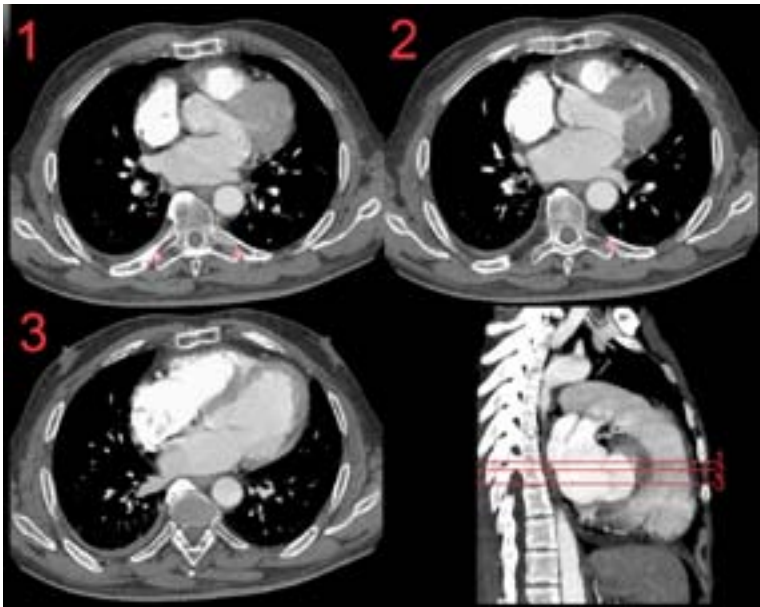
Respuesta de Alumno		Valor
1.	no respondida	0%

Puntuación: 0/10

28.

Indique el nombre de la articulación incluida en rojo en la imagen:

1.-----

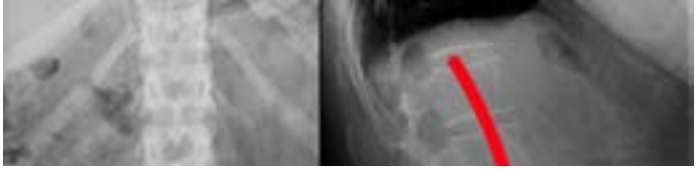

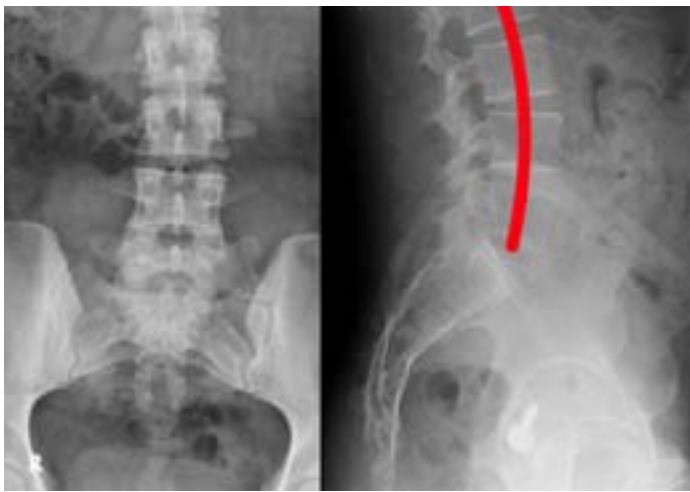Respuesta de Alumno		Valor
1.	no respondida	0%

Puntuación: 0/10

29.

La línea roja en la imagen marca una curvatura en la columna denominada (escoger la respuesta abajo):

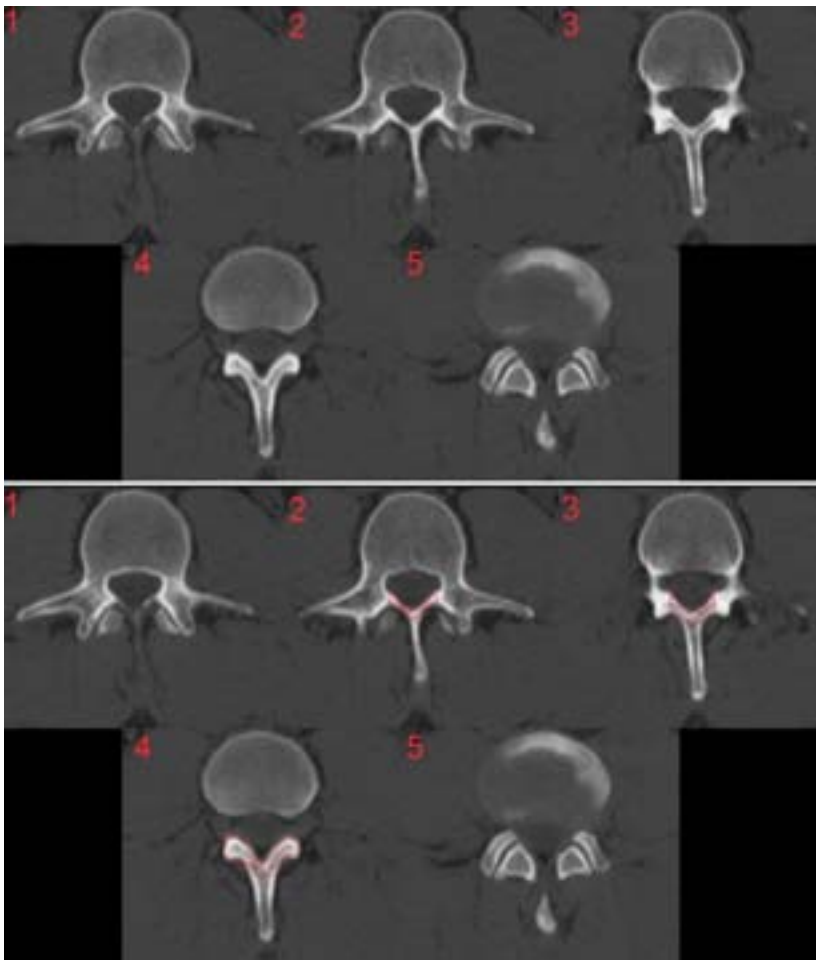




Respuesta de Alumno	Valor
A. Cifosis	
B. Lordosis	
C. Gonartrosis	
D. Artrosis	
E. Escoliosis	

Puntuación: 0/10

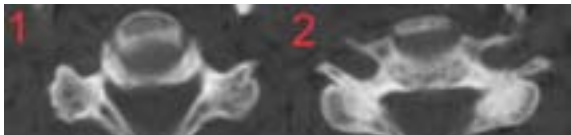30. Identifique de la estructura enmarcada en rojo en esta imagen de tomografía (escoja la respuesta correcta entre las opciones de abajo):

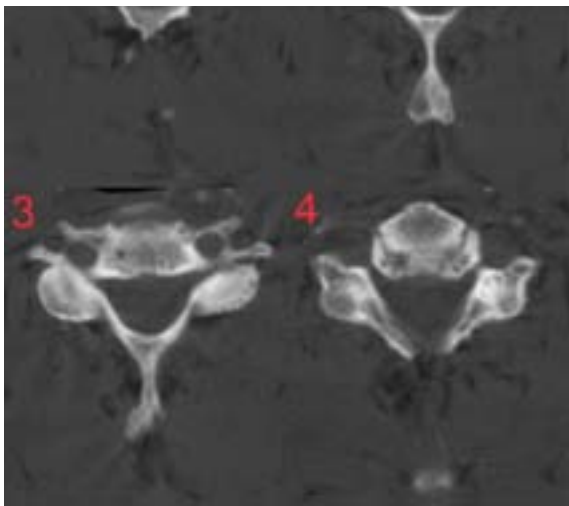


Respuesta de Alumno	Valor
A. Canal vertebral	
B. Apofisis articulares	
C. Apofisis costiformes	
D. Apofisis espinosas	
E. Laminas vertebrales	
F. Pediculos vertebrales	

Puntuación: 0/10

31. Indique abajo el tipo de vertebra que muestra esta imagen seriada de tomografía computarizada:



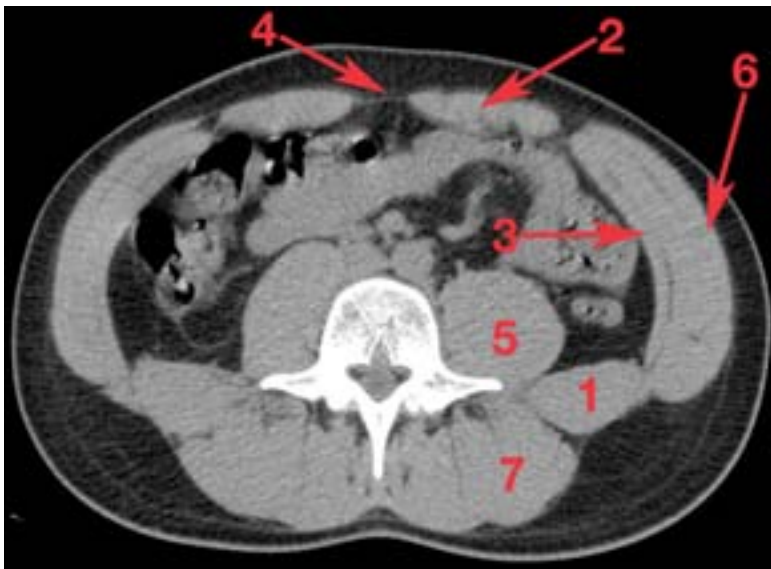


Respuesta de Alumno	Valor
A. Torácica	
B. Lumbar	
C. Sacra	
D. Cervical	

Puntuación: 0/10

32.

Identificar las estructuras numeradas en la imagen pinchando en la pestaña de abajo y escogiendo la respuesta apropiada:

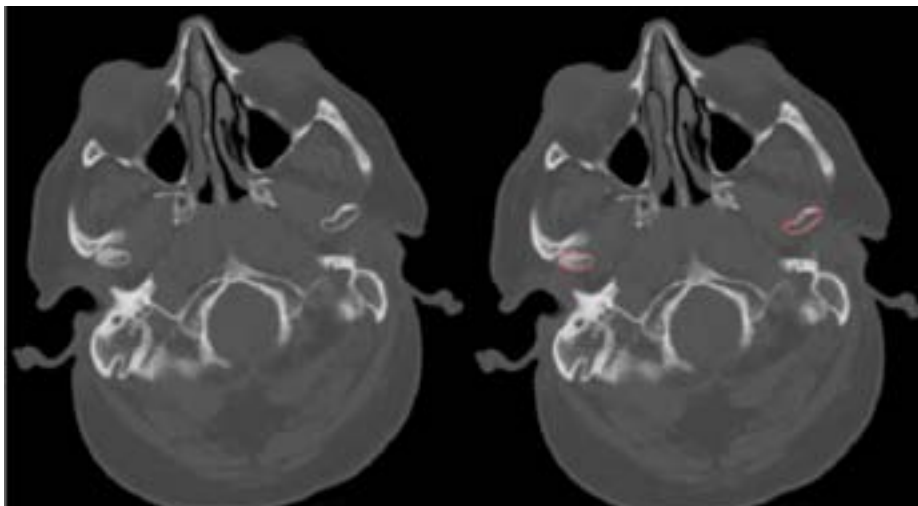


Instrucción	Respuesta	Valor
1	no respondida	Incorrecto
2	no respondida	Incorrecto
3	no respondida	Incorrecto
4	no respondida	Incorrecto
5	no respondida	Incorrecto
6	no respondida	Incorrecto
7	no respondida	Incorrecto

Puntuación: 0/10

33.

Identifique abajo la estructura enmarcada en rojo:



Respuesta de Alumno	Valor
A. Apofisis mastoides	
B. Tuberculo articular	
C. Cabeza de la mandibula	
D. Maxilares	
E. Pterigoides	

Puntuación: 0/10

