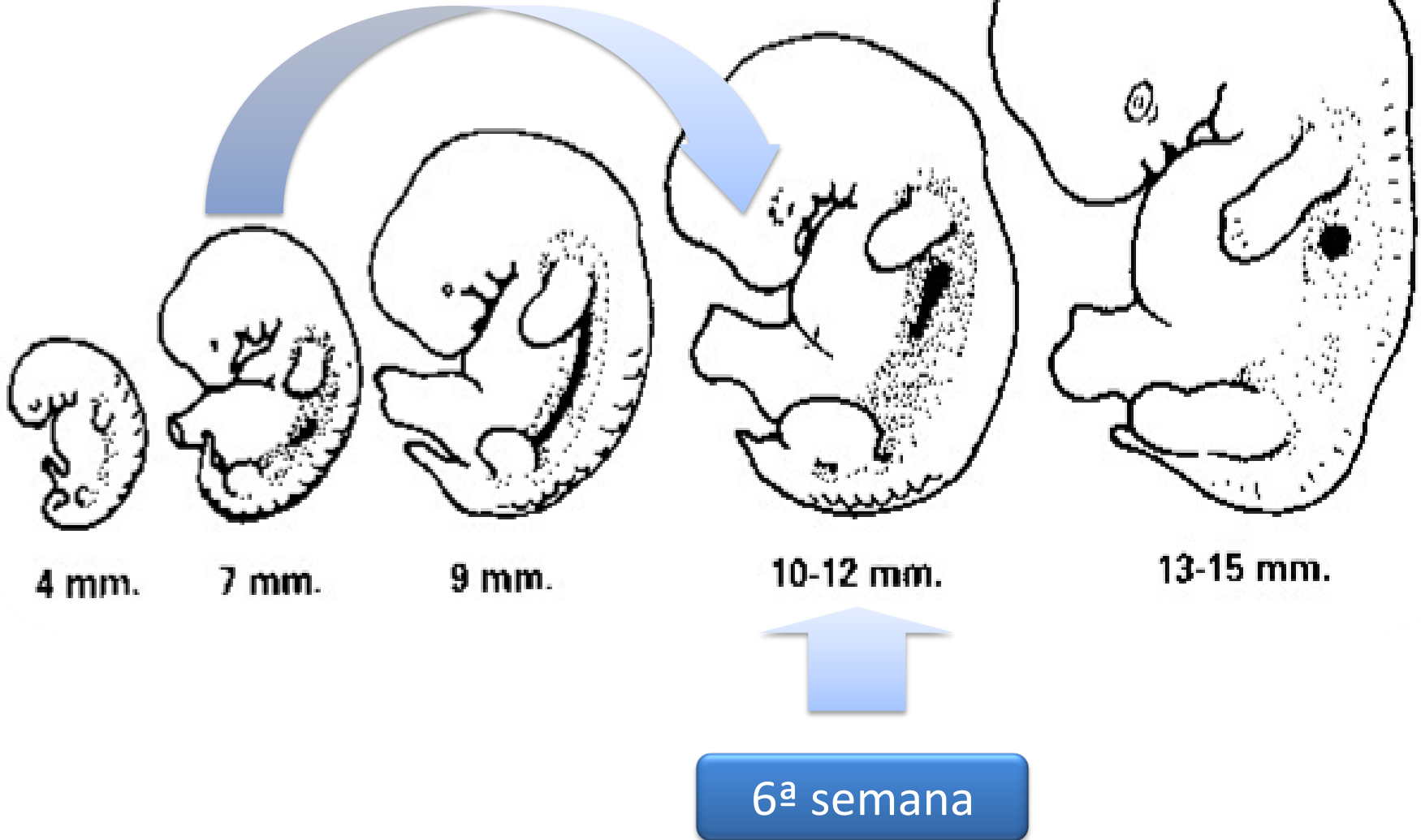


Patología mamaria en el adolescente

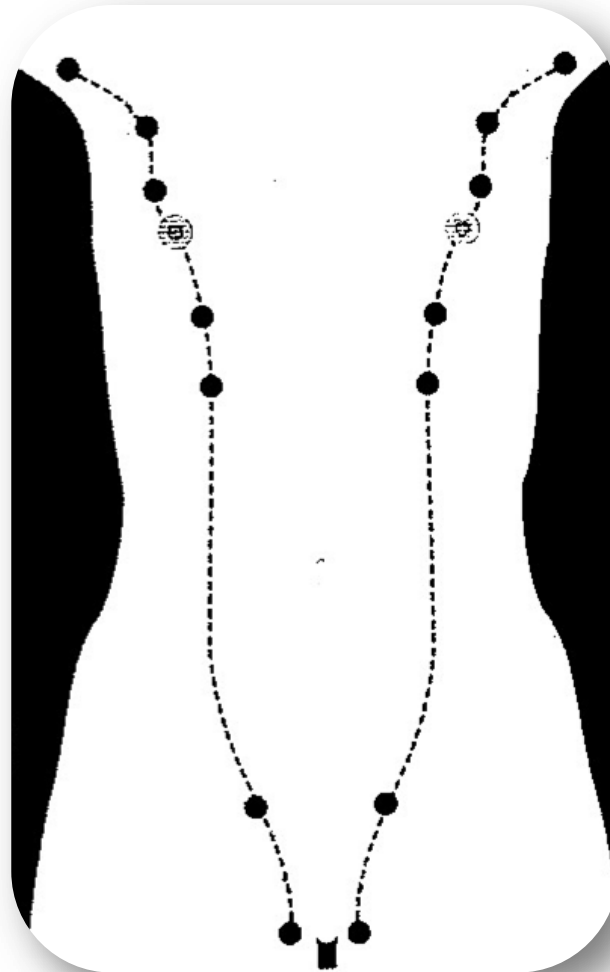


Dr. Fernando Hernanz
Universidad de Cantabria

Cresta Mamaria o línea láctea



Crestas Mamarias o líneas lácteas

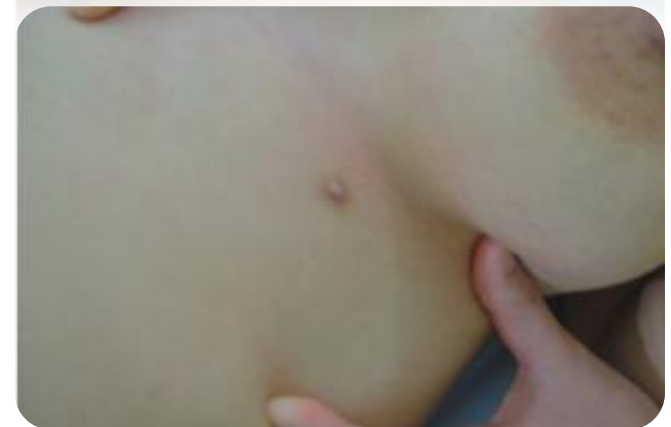
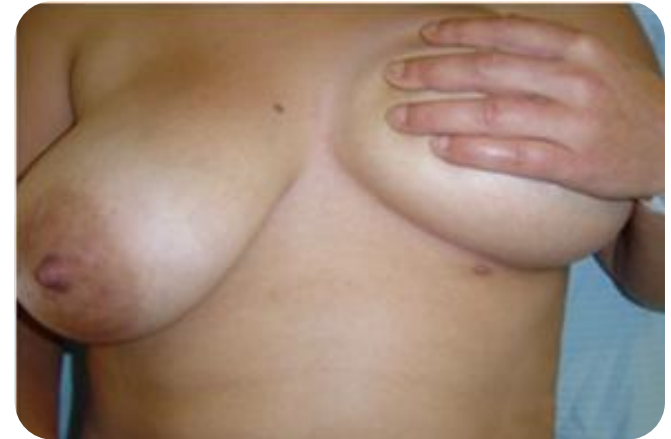
Etapas o grados de Tarner



Politelia

- Pezón supernumerario
- La anomalía congénita mamaria más frecuente.
- Sospechar el diagnóstico ante una lesión dérmica situada en la teórica “línea o cresta de la leche”

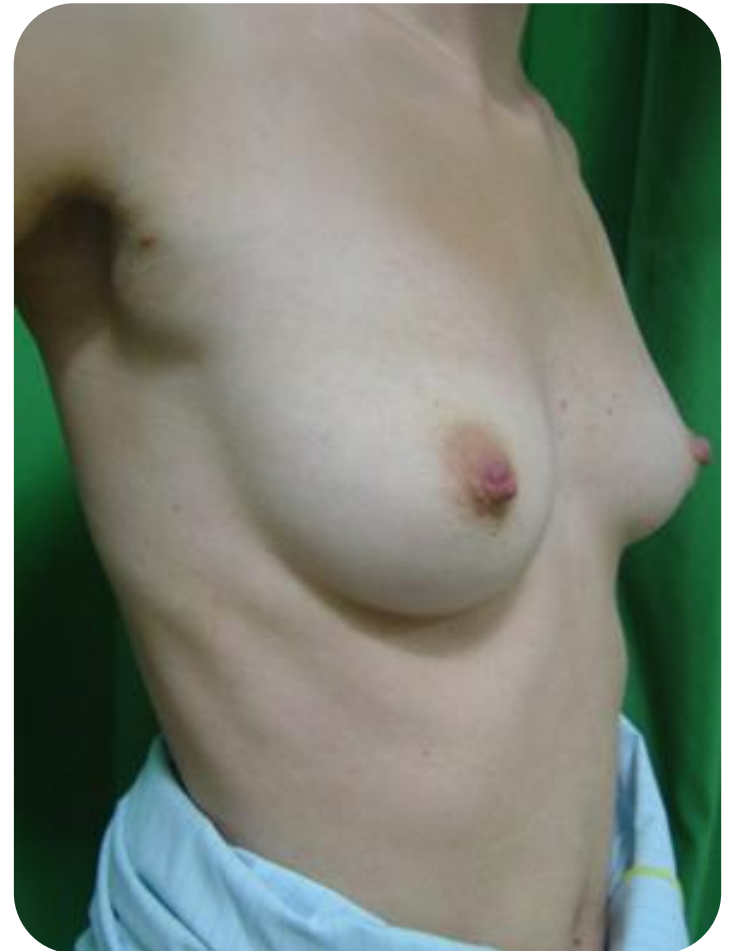
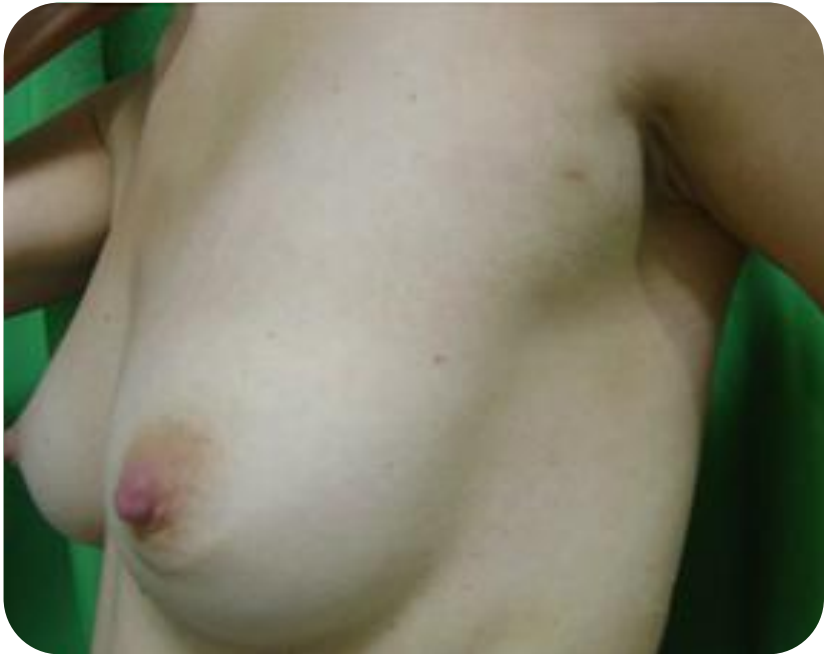
Polimastia (Mama supernumerarias)

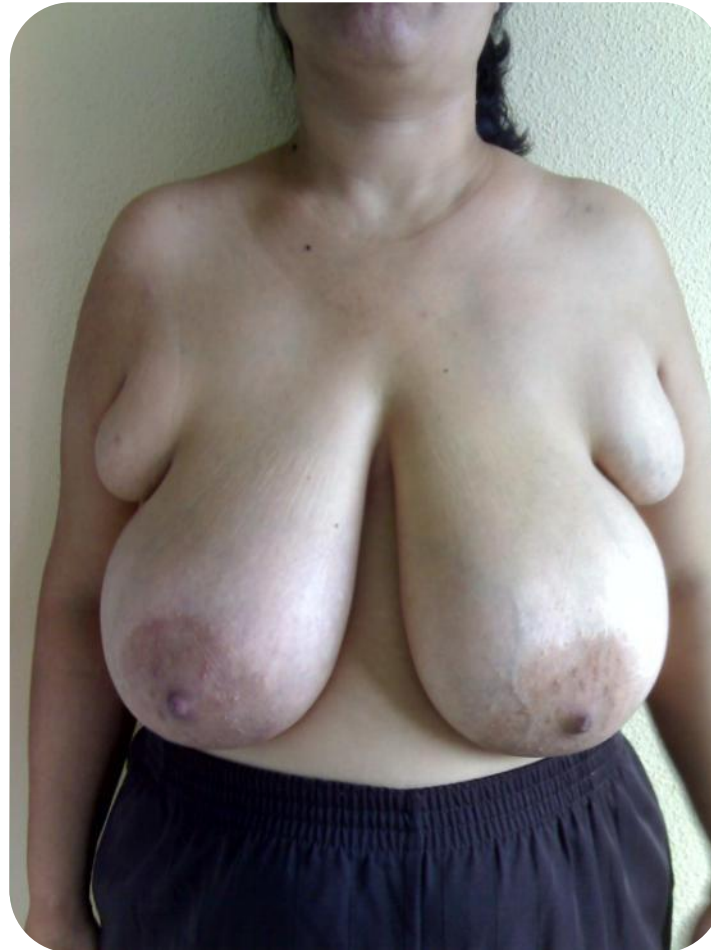- Mama completa con tejido mamario accesorio y pezón.
- La localización es a lo largo de la “línea de la leche”, la más frecuente debajo de la mama.
- Se aconseja su extirpación.



Polimastia bilateral



Tejido mamario accesorio bilateral



Caso Clínico 1

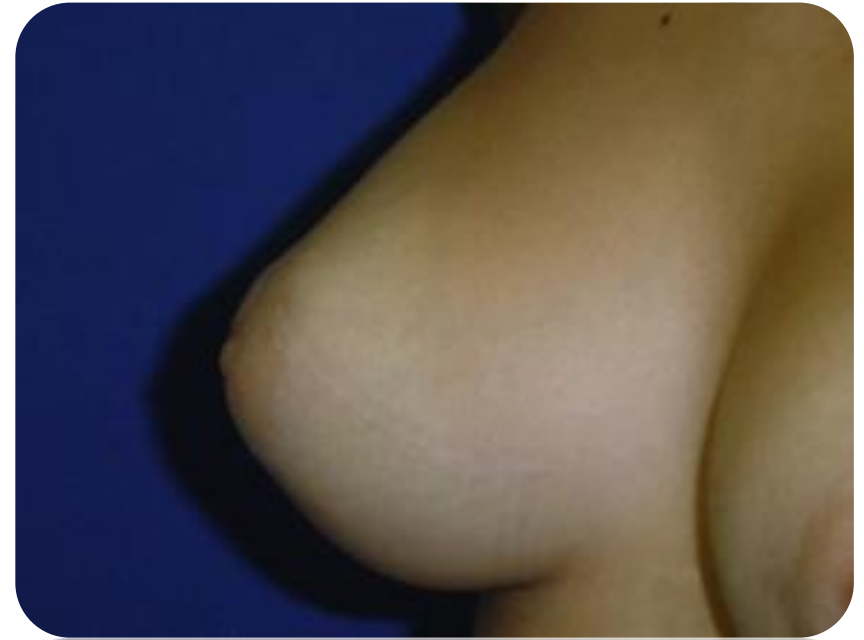17 años

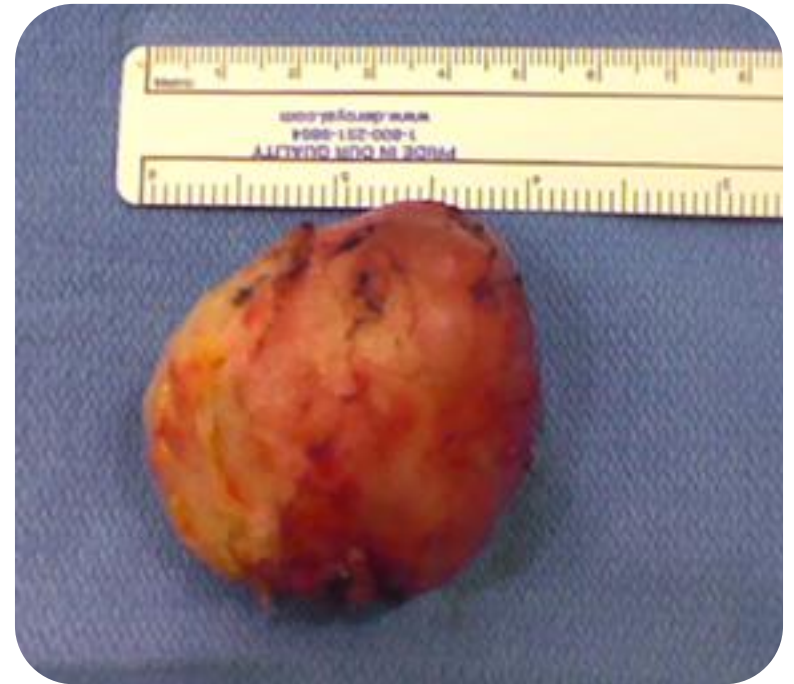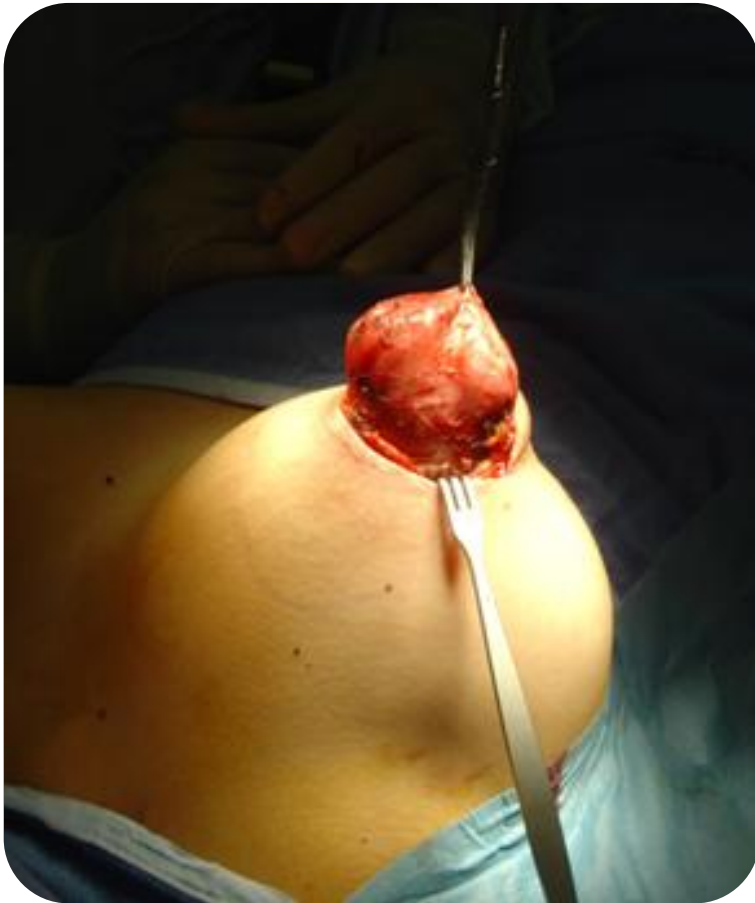Fibroadenoma de mama derecha

Tratamiento:

Enucleación a través de una incisión periareolar

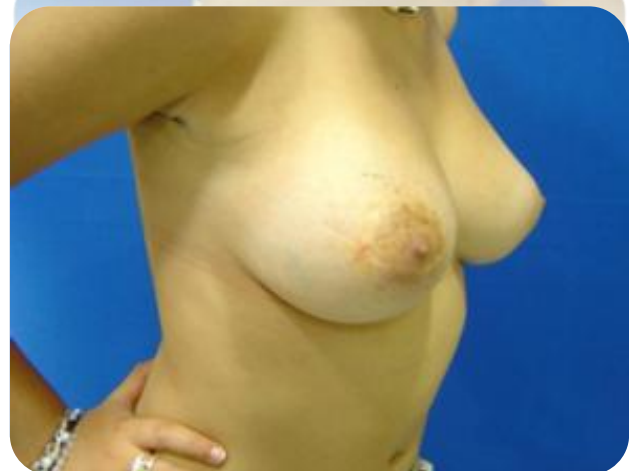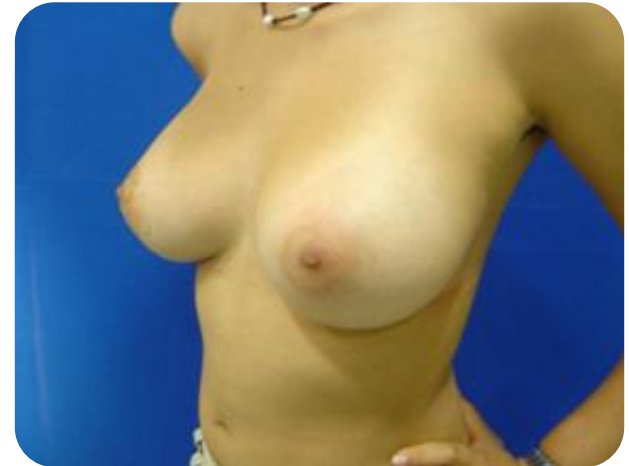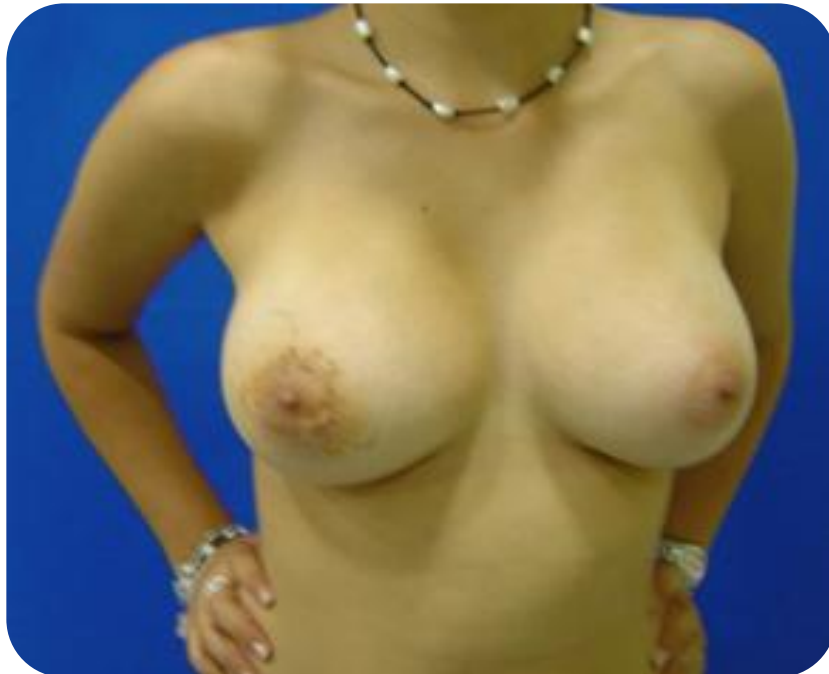Fibroadenoma de mama derecha





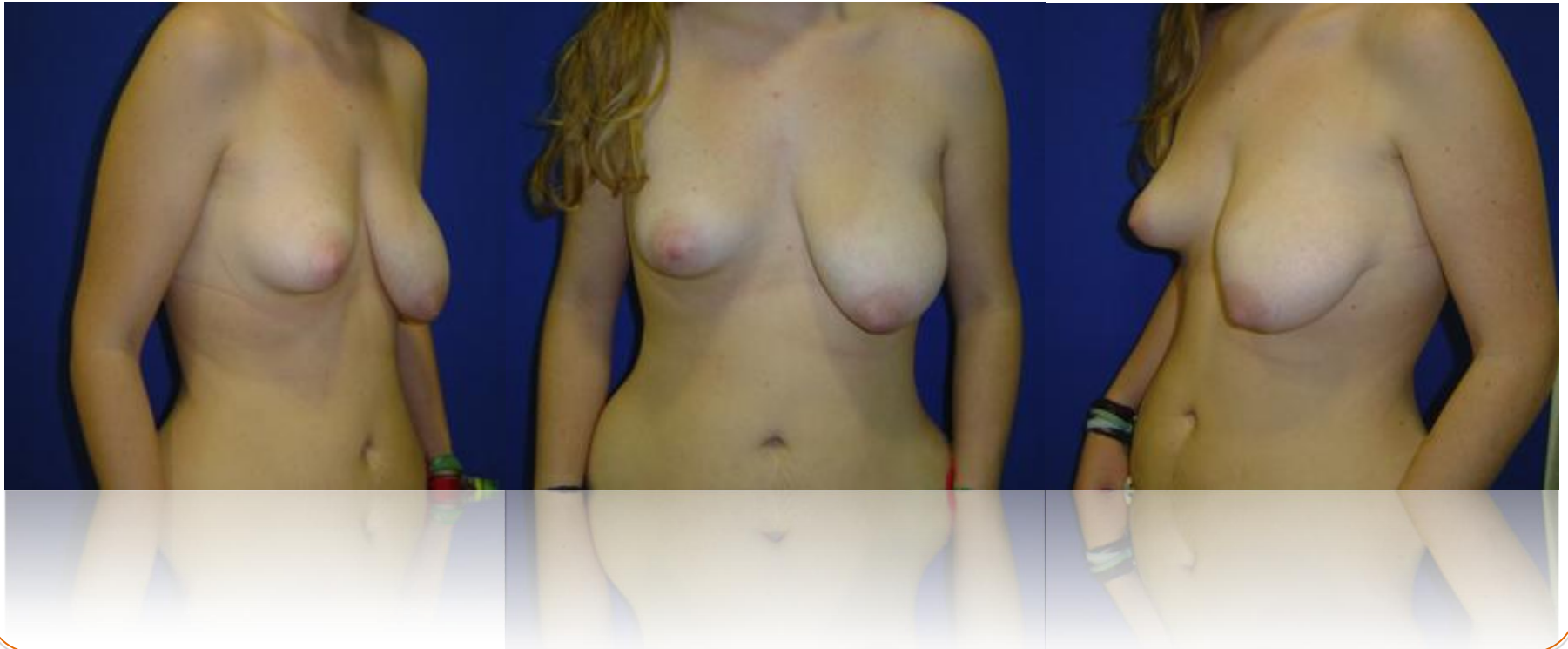Resultado cosmético

El tejido mamario remanente se expande remodelando el defecto



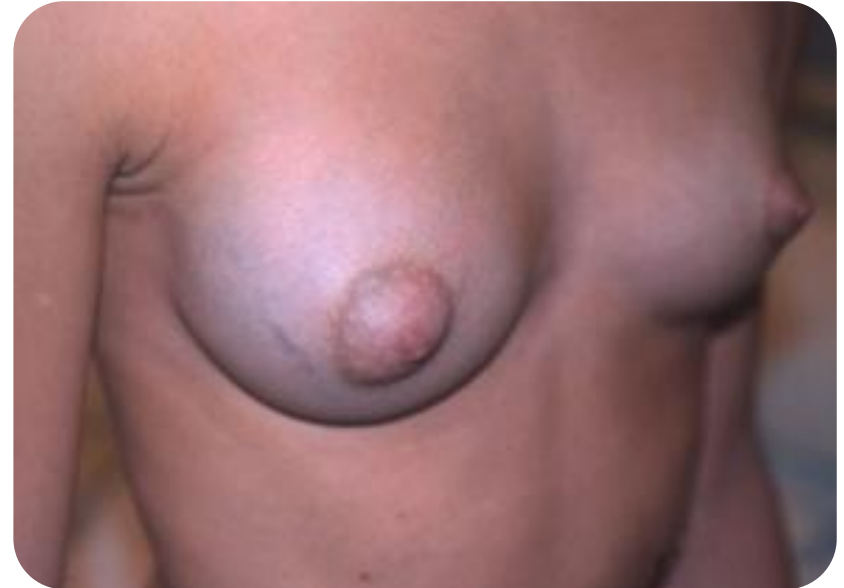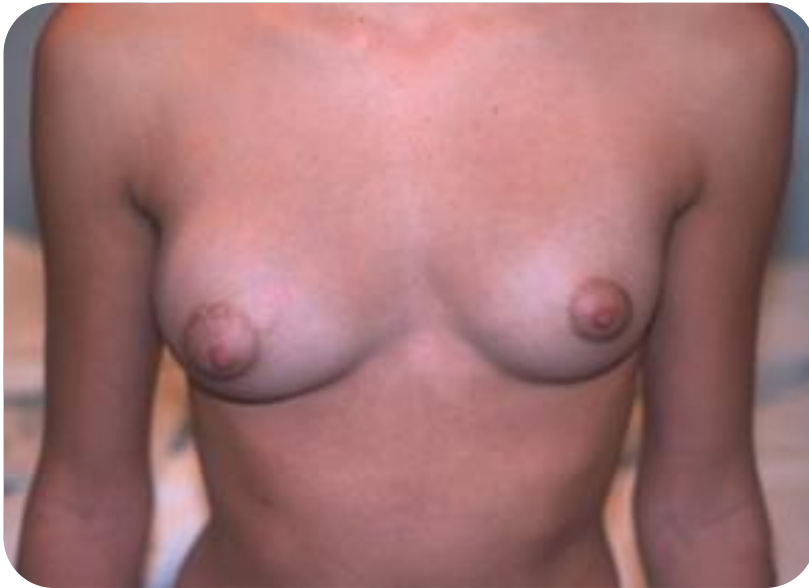19 años.

Asimetría mamaria causada por fibroadenoma gigante de mama izquierda

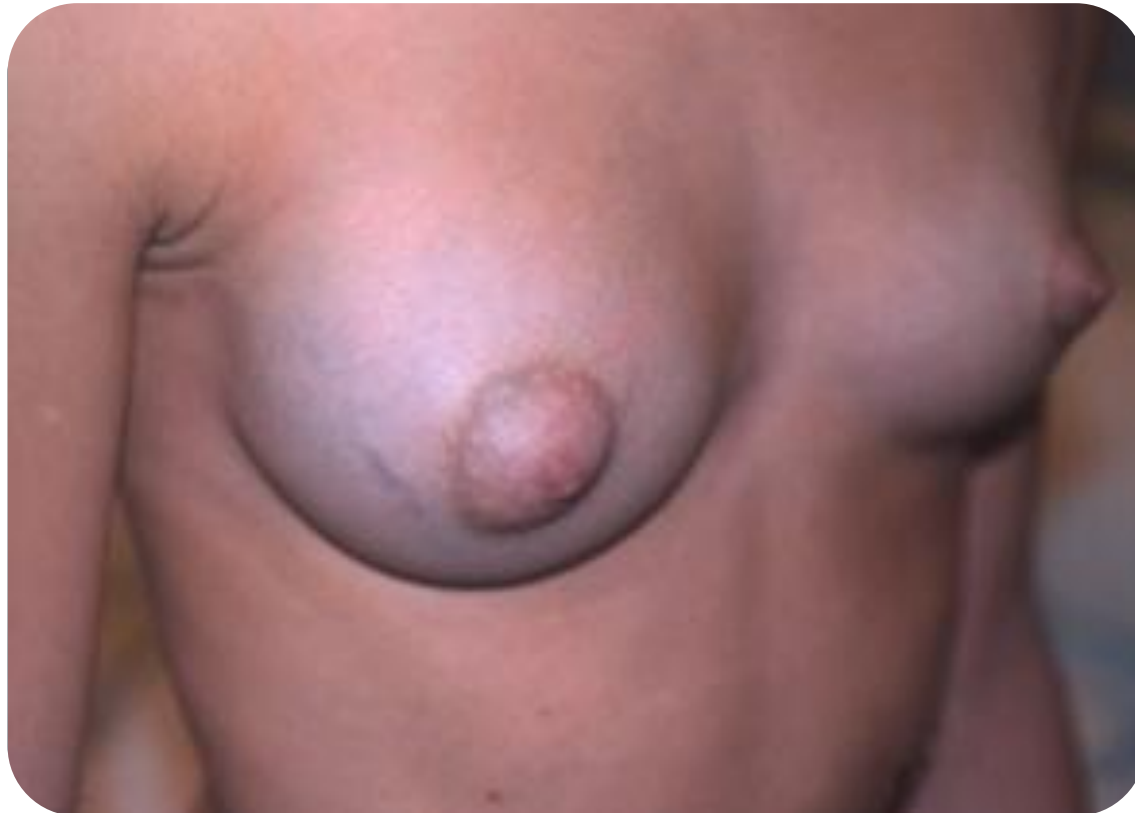

17 años.

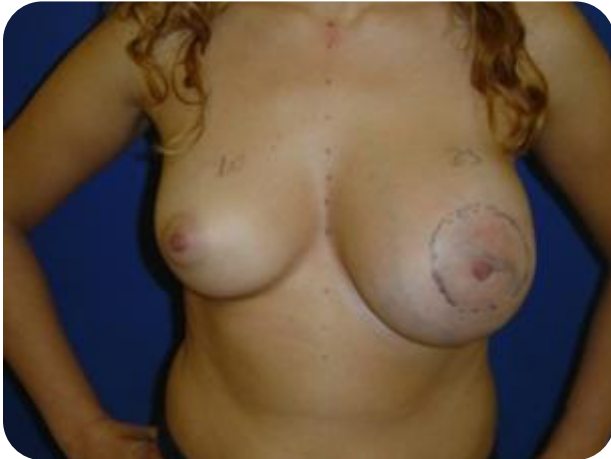Asimetría mamaria causada por Fibroadenoma gigante de mama Derecha



Asimetría mamaria causada por Fibroadenoma de la mama derecha, red vascular venosa visible



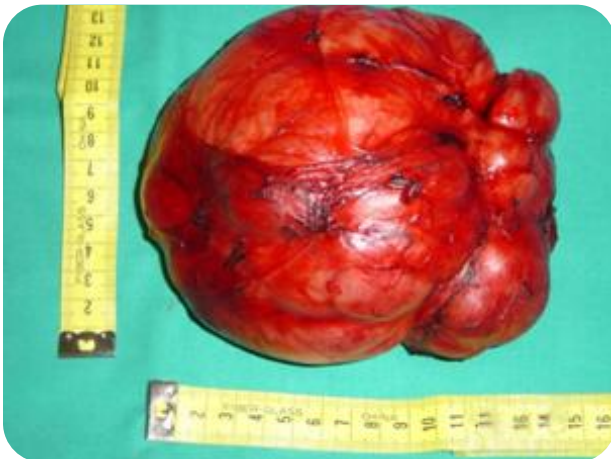Hamartoma



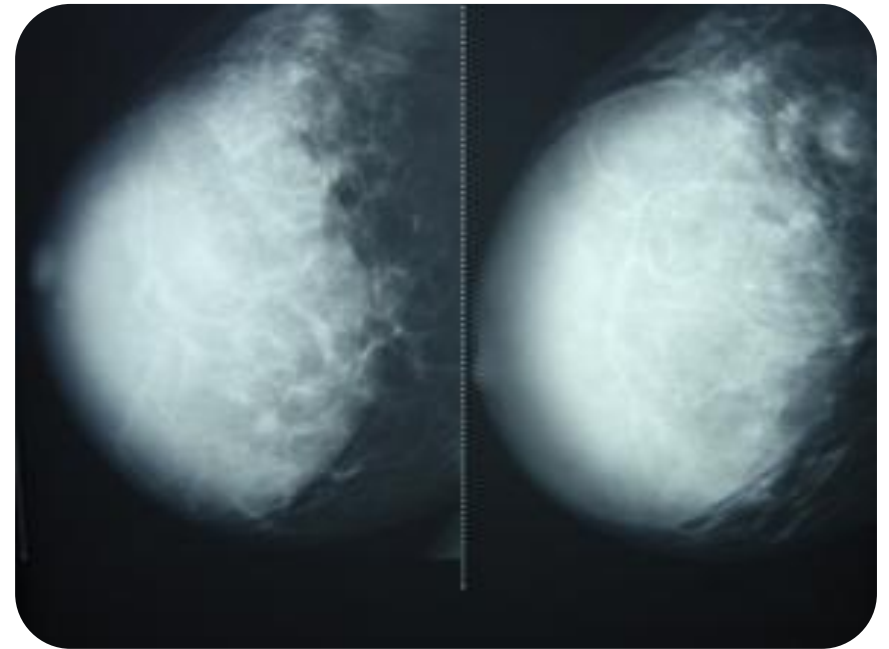
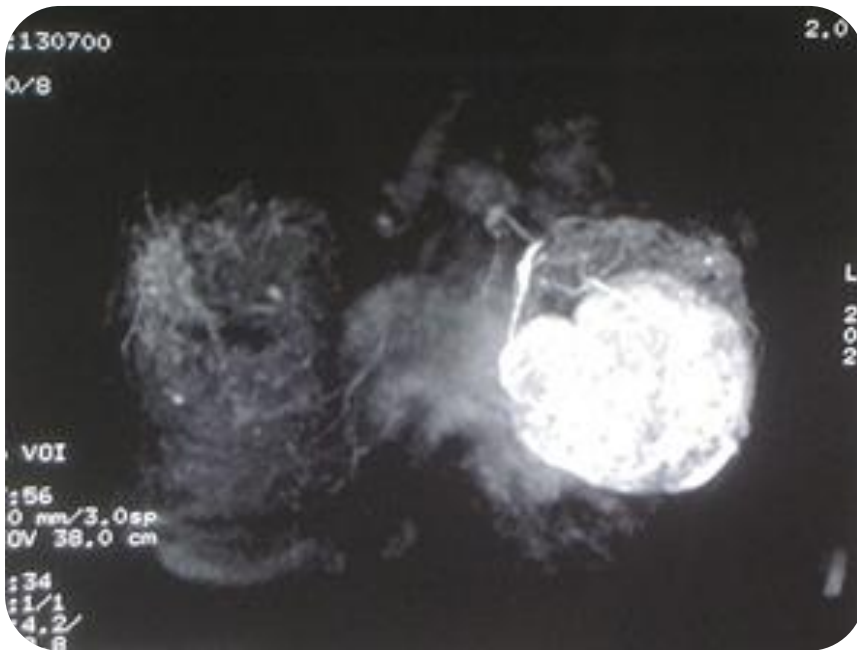
Adolescente diagnosticada de fibroadenoma (mama izquierda) en seguimiento clínico.

A los 21 años crecimiento rápido de la masa de la mama izquierda.

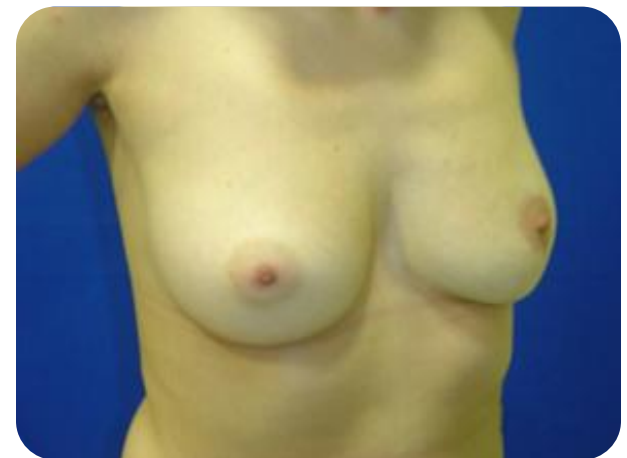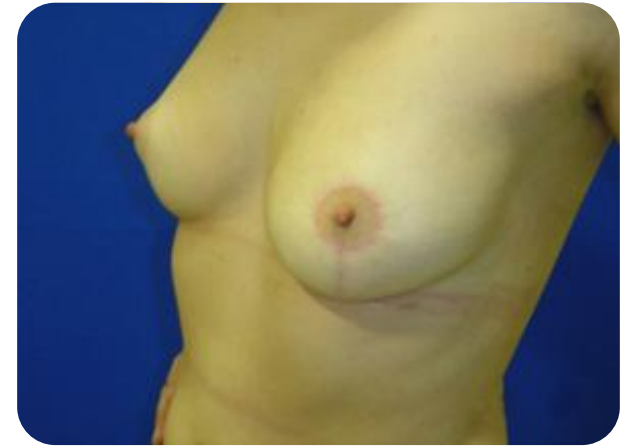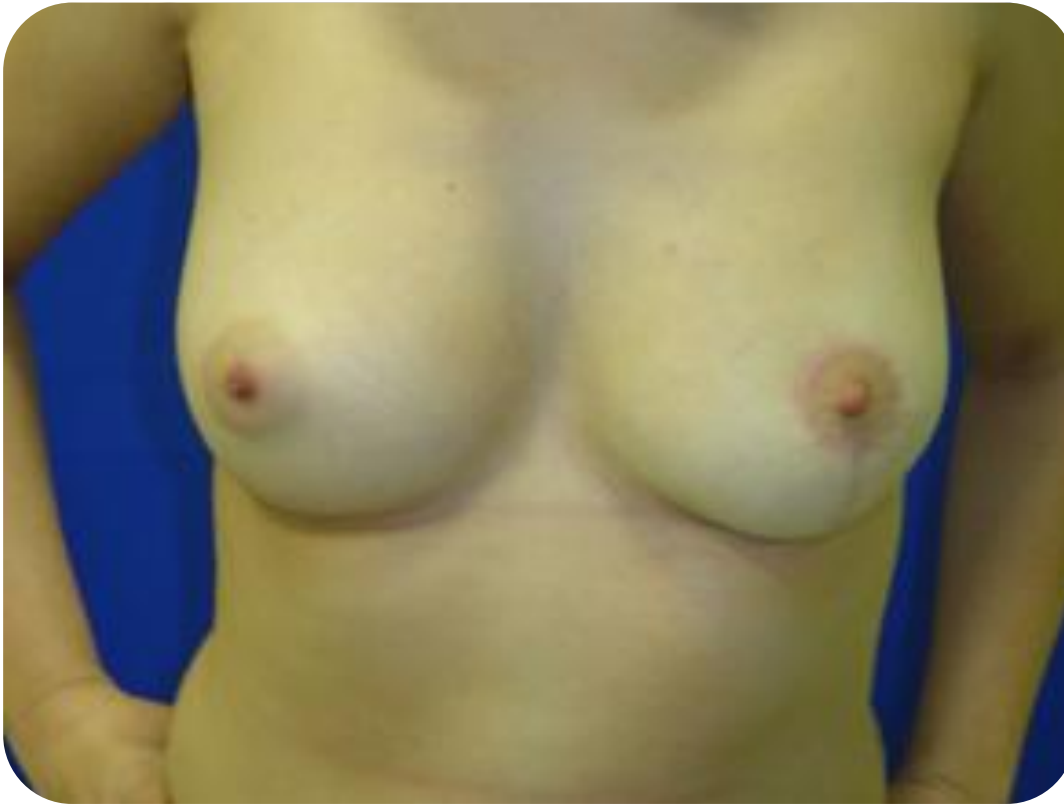Tumor extirpado que histologicamente es un hamartoma (580 gramos).



- Mamografía y Resonancia magnética.
- Tumor muy vascularizado.



Resultado cosmético



Caso Clínico 2

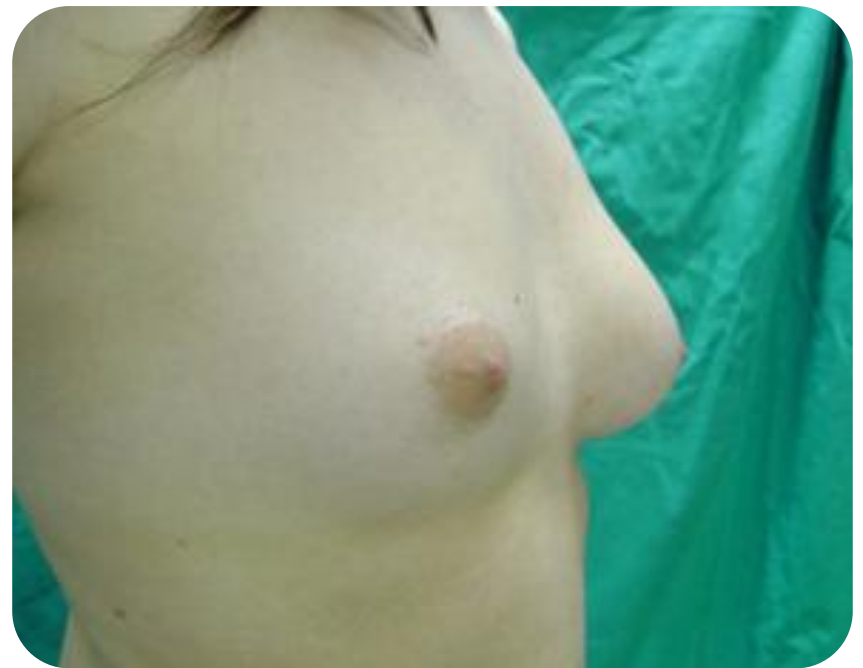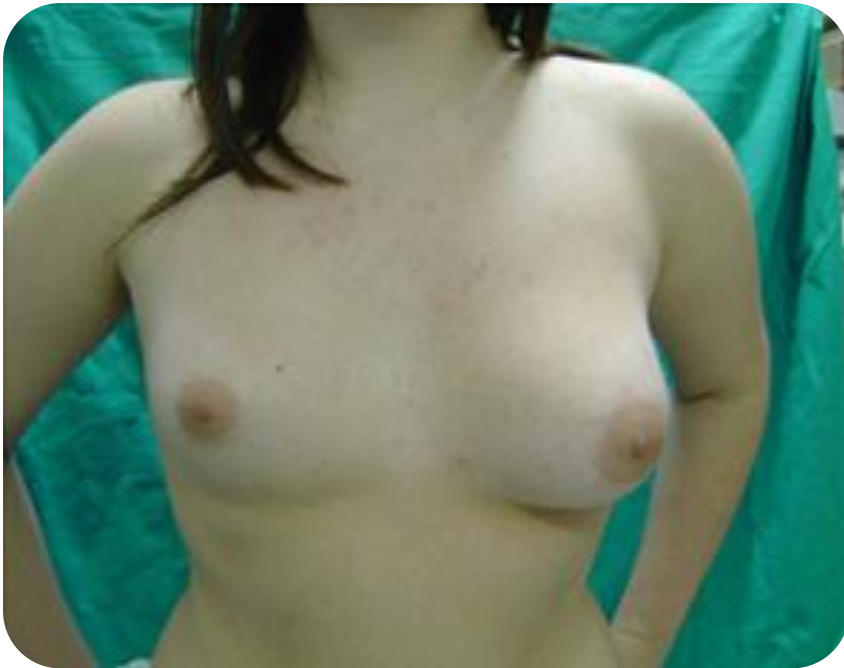19 años

Asimetría mamaria

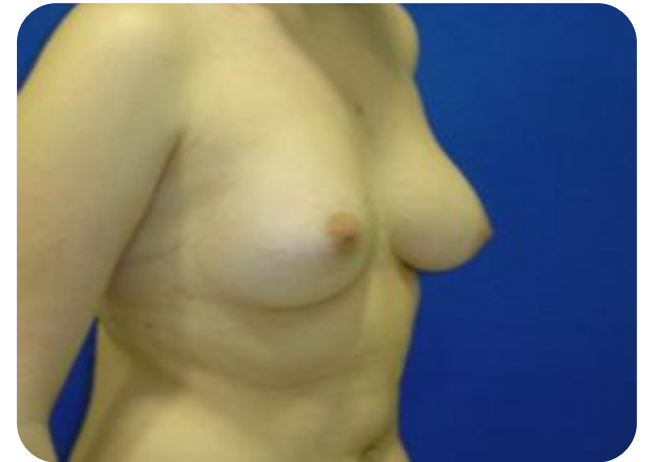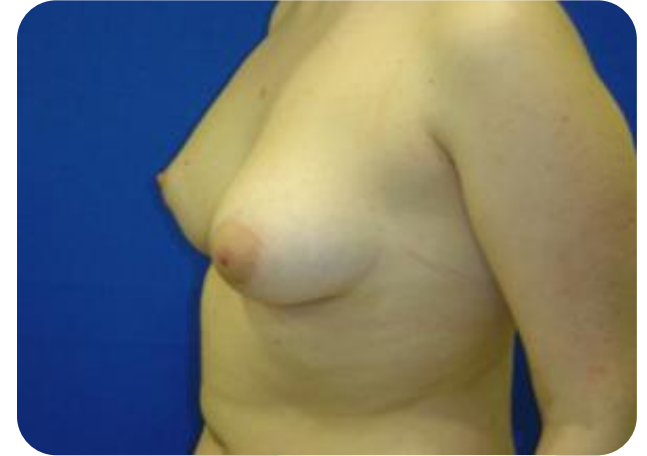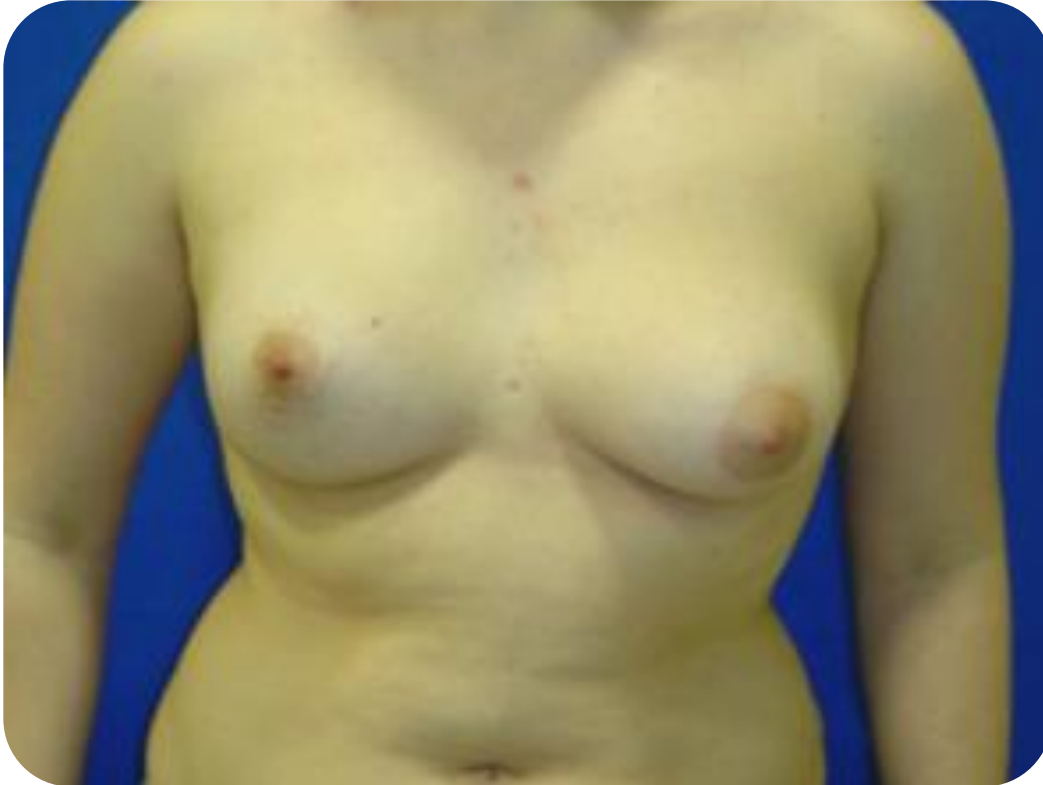Tratamiento:

Aumento mamario unilateral a través de incisión periareolar

Asimetría mamaria

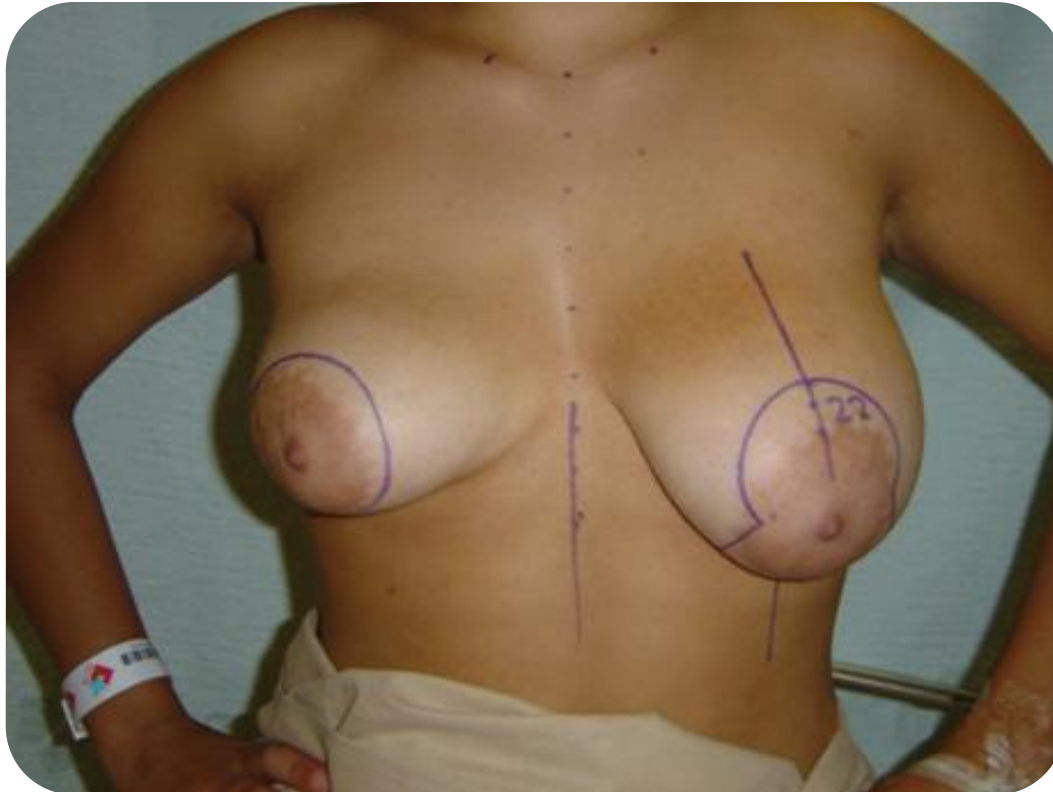


Resultado cosmético



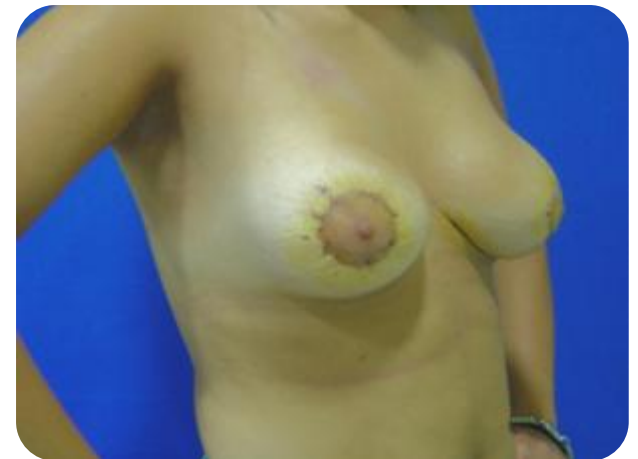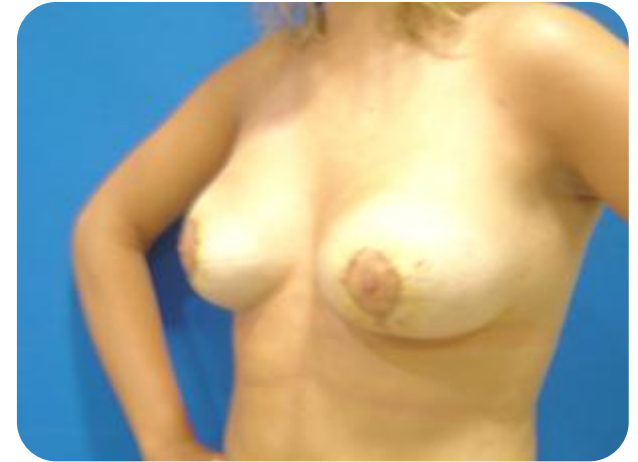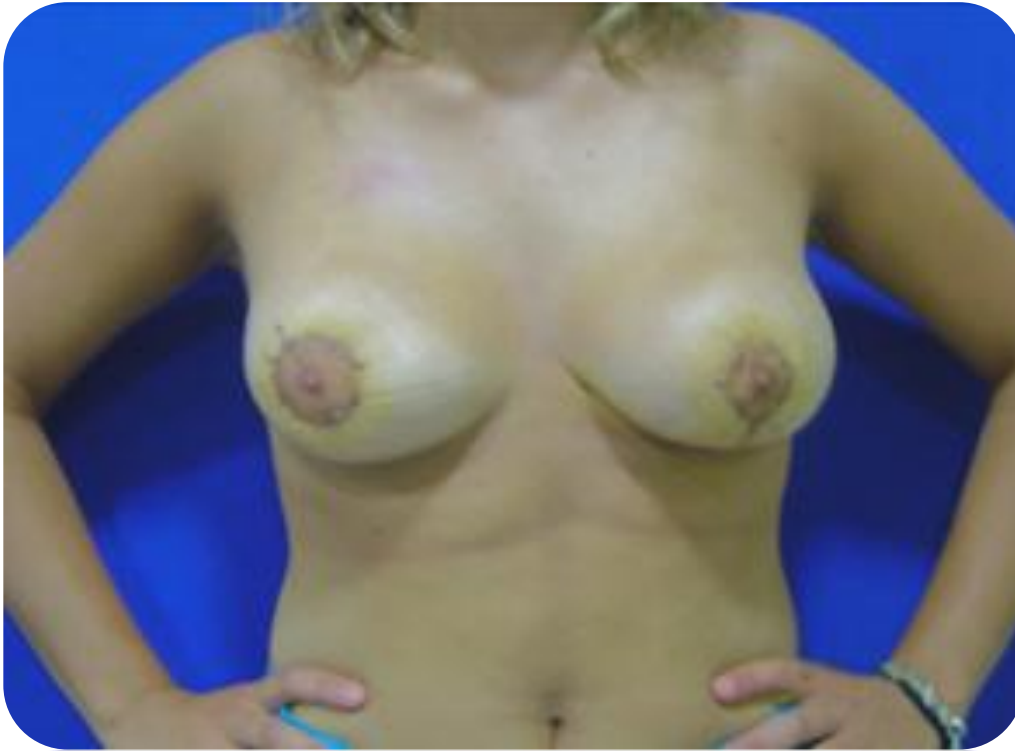Asimetría Mamaria

Reducción mamaria bilateral

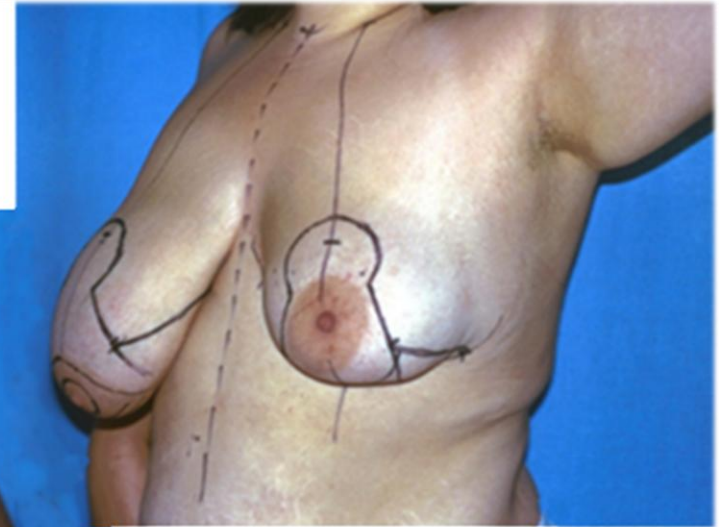
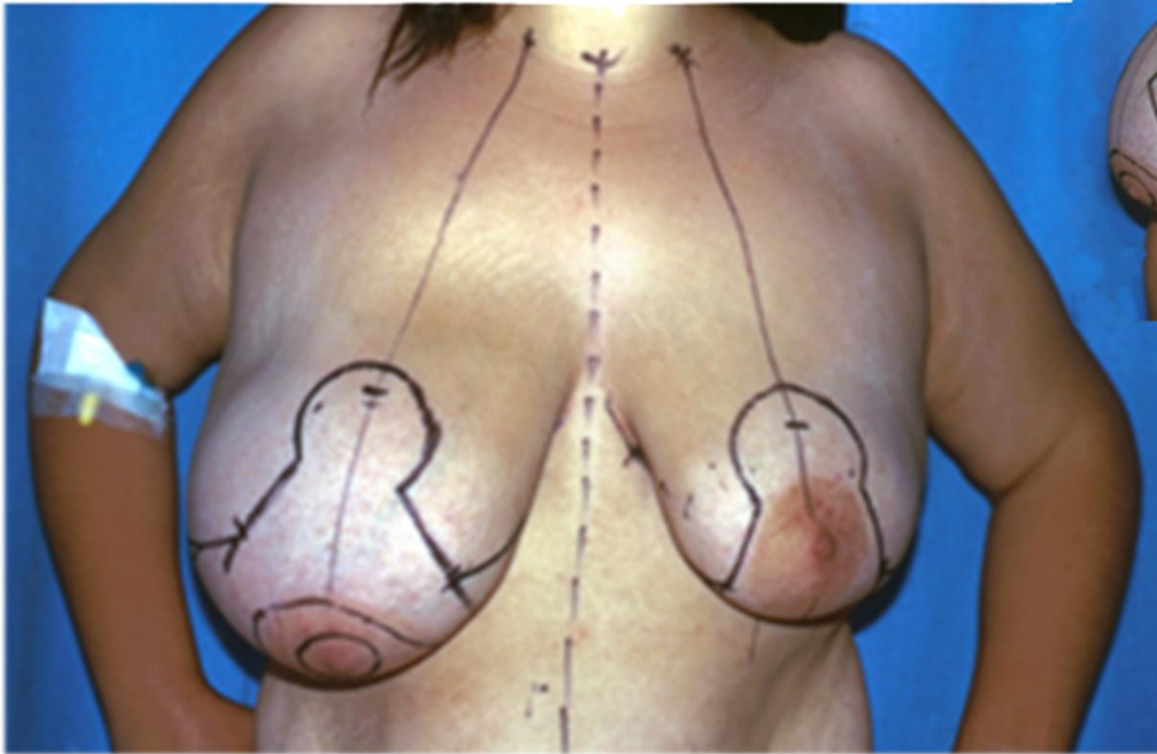


Asimetría Mamaria

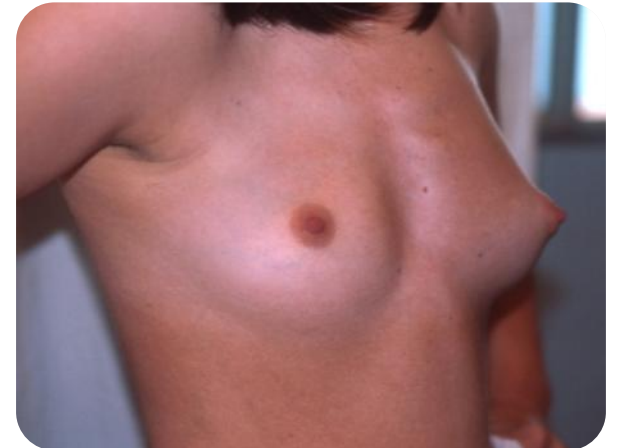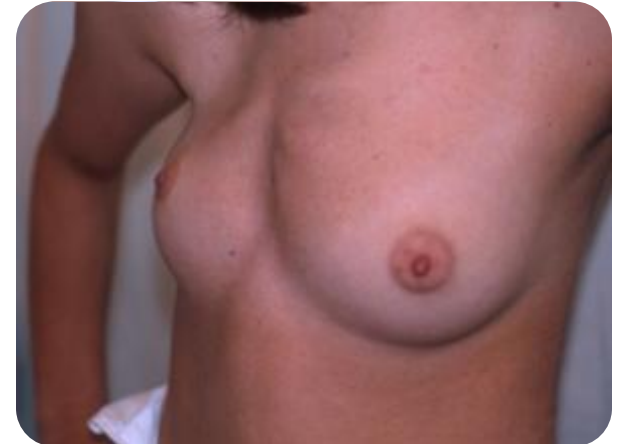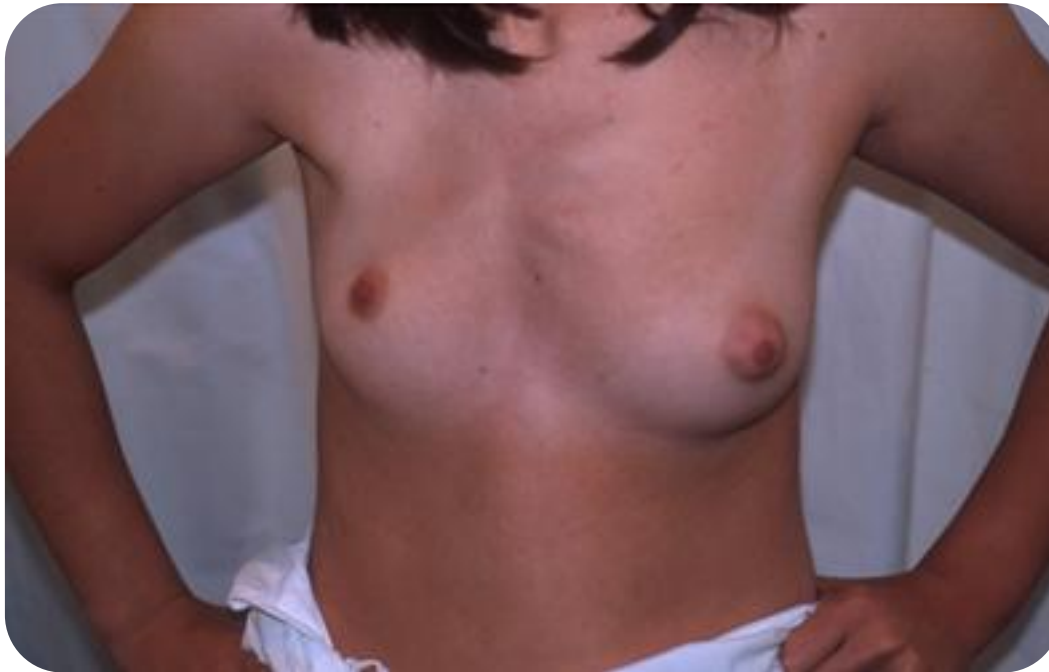Reducción mamaria bilateral



Asimetría Mamaria tratada con reducción mamaria bilateral



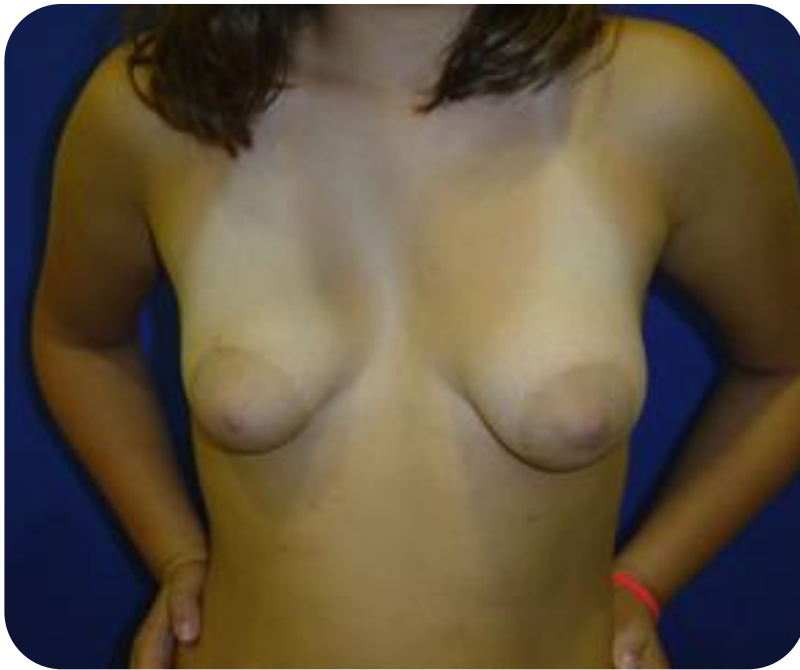Asimetría Mamaria causada por falta de desarrollo de la mama derecha y atrofia de musculatura de la pared torácica.
Radioterapia previa (tumor maligno mediastínico)



Mama tuberosa

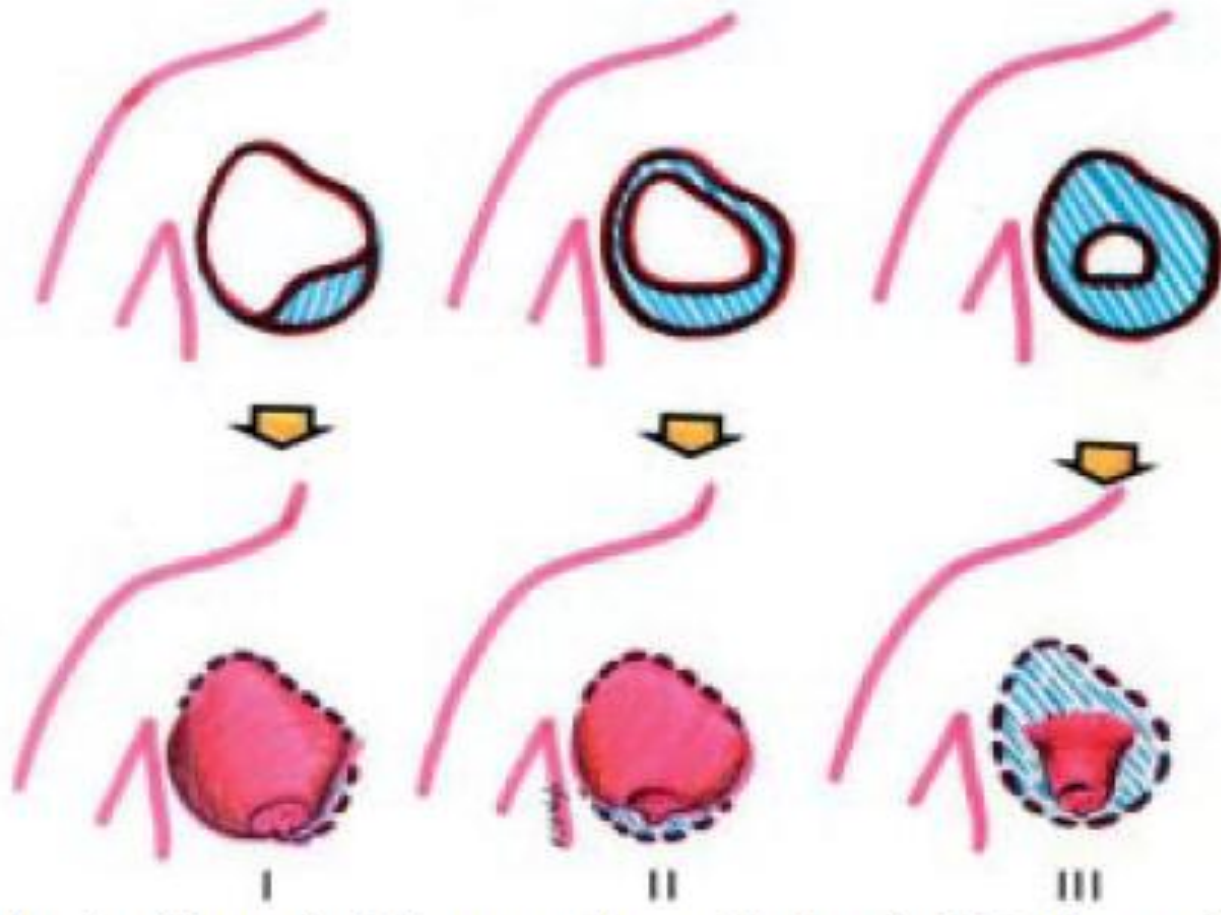
Sinónimos:

Mamas tubular, mama caprina, mama constreñida, herniación areolar, hipoplasia del polo inferior.



Mamas tuberosas

- Deficiente desarrollo de la mama.
- Herniación del tejido mamario en la areola.
- Areola hipertrófica.
- Anillo que constriñe la base de la mama.
- Tipos I-III.



Grados de malformación de la mama tuberosa (Clasificación de Grolleau y col)

Mamas tuberosas


Teoría anatómica y embriológica

Engrosamiento de la fascia superficial


- Impide el desarrollo sobre todo en el polo inferior de la mama.
- Facilita la herniación del parénquima en el punto de invaginación en el mesenquima.

Embriología

Evaginación en el
mesenquima

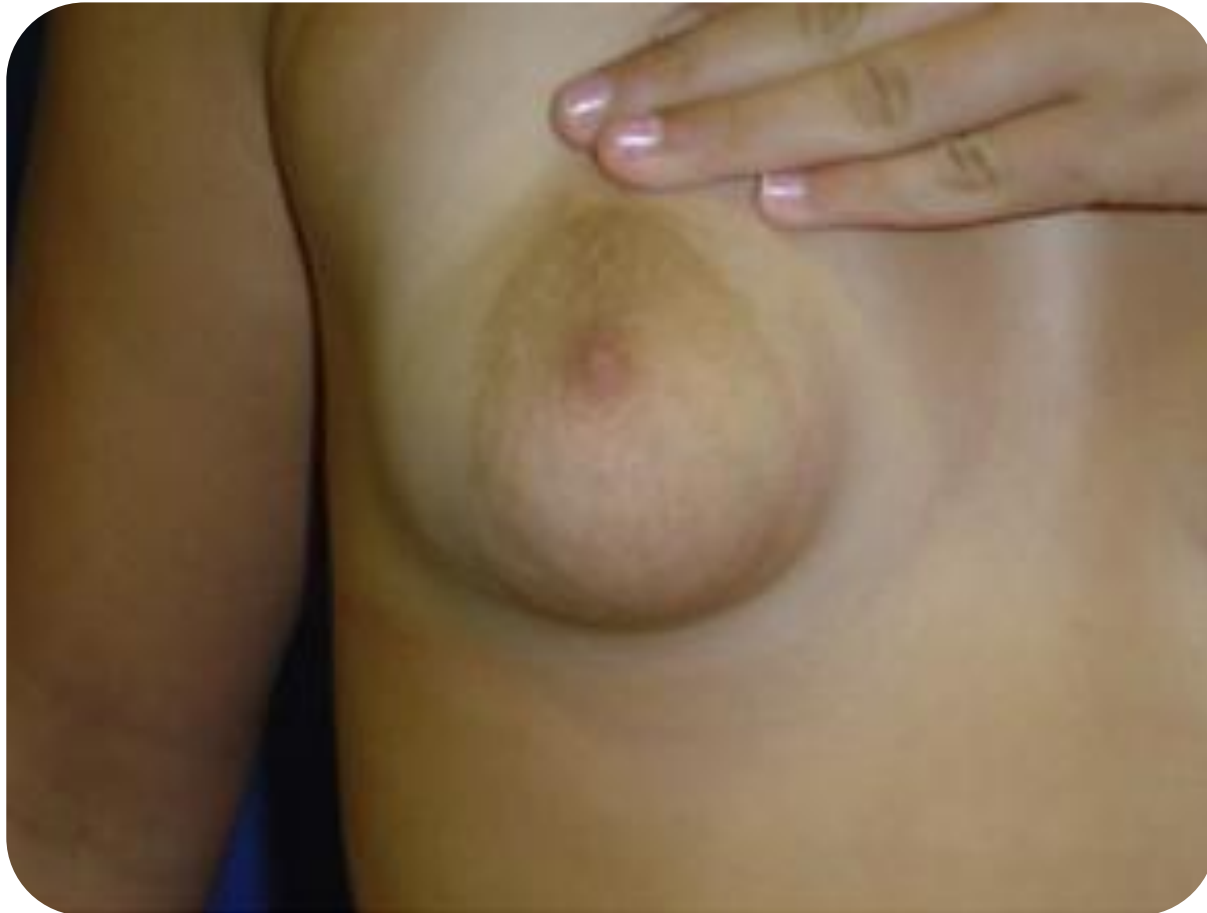

Punto débil



Engrosamiento.
Anillo constrictor

Ausencia de desarrollo de cuadrante inferiores

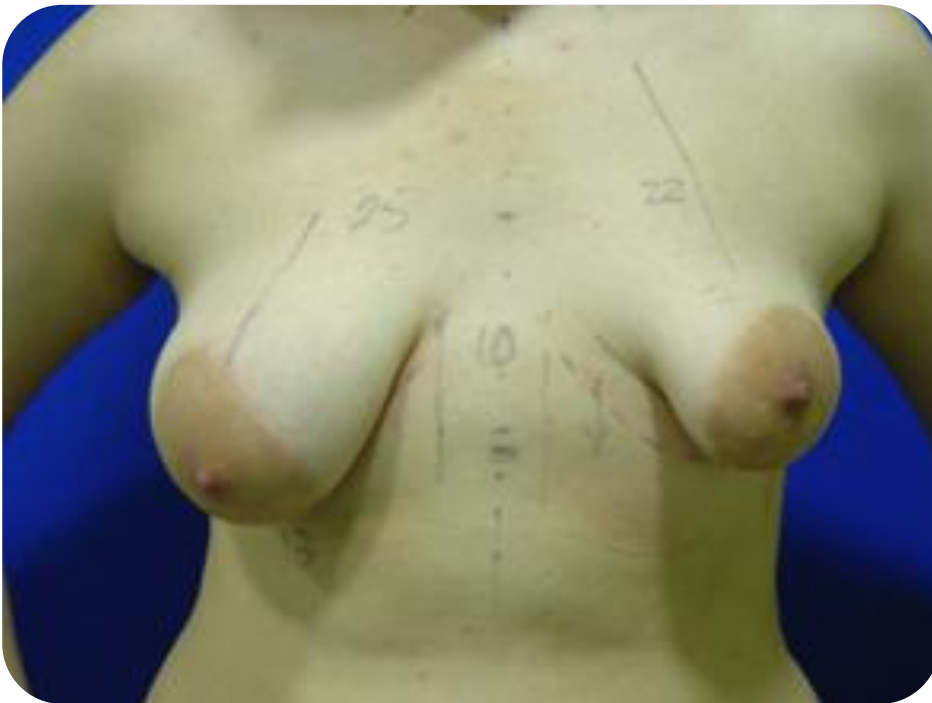
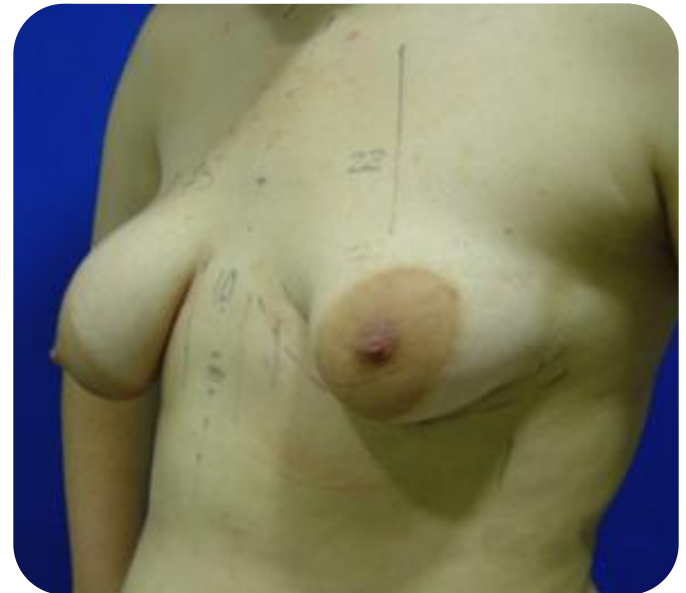
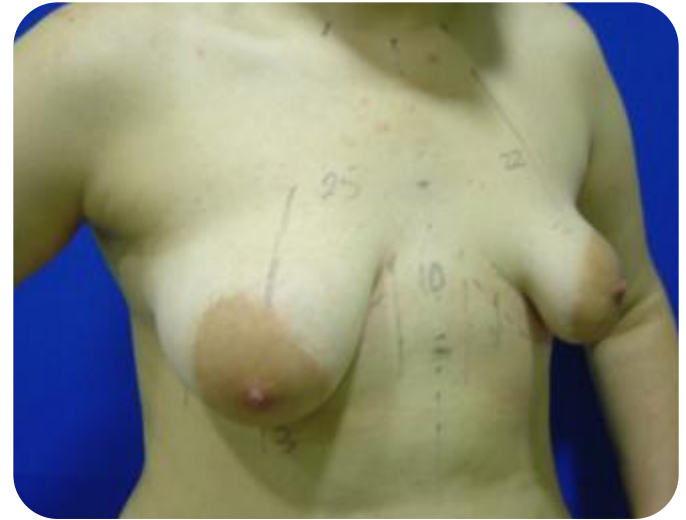Mama tuberosa bilateral

Ausencia de polo inferior y de surco mamario.

Herniación del tejido glandular en la areola.

Hipertrofia de la areola.



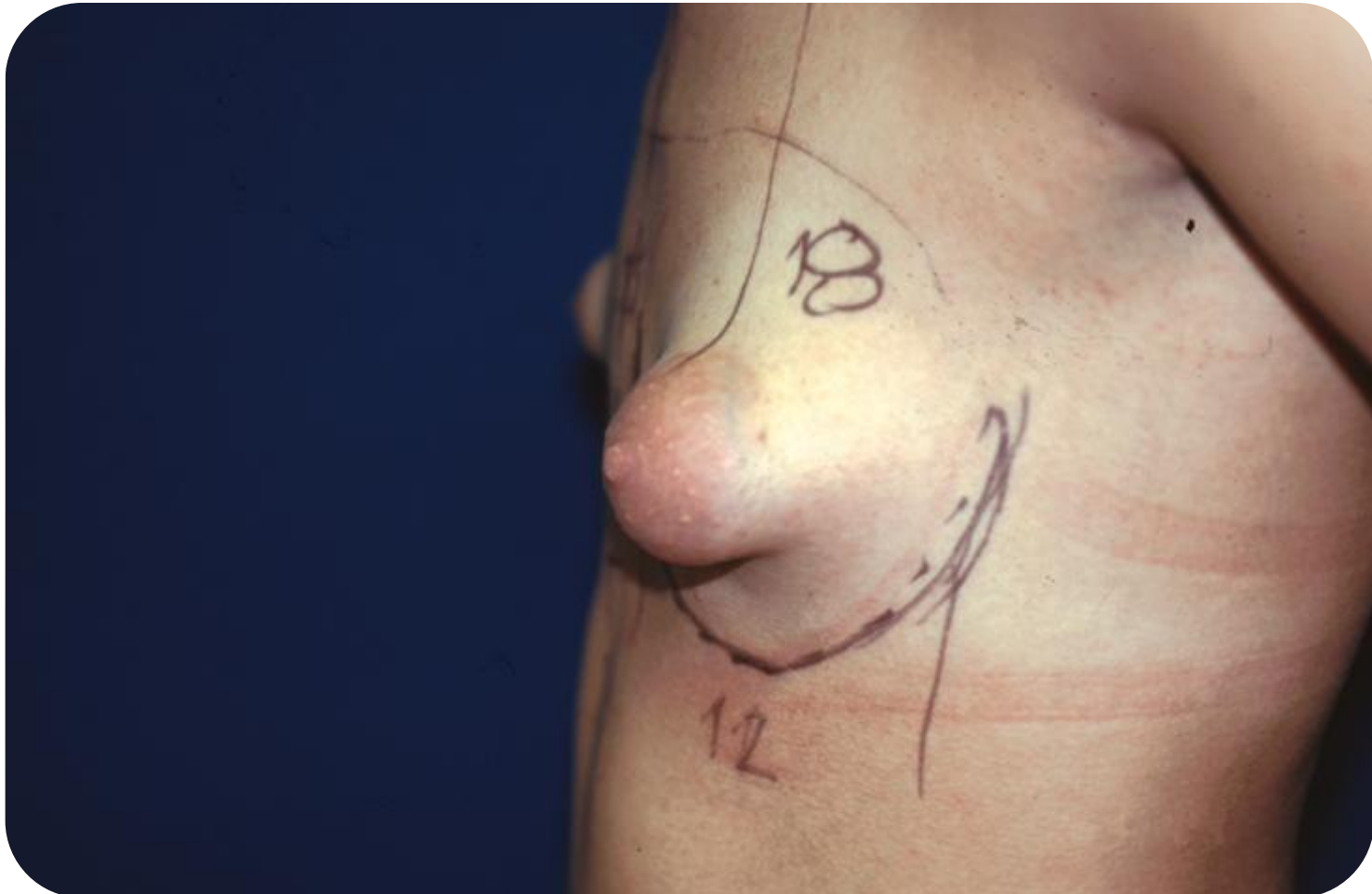
Caso Clínico 3

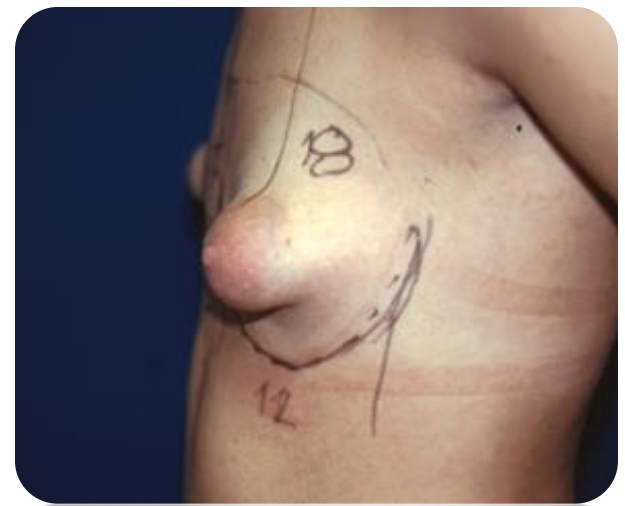
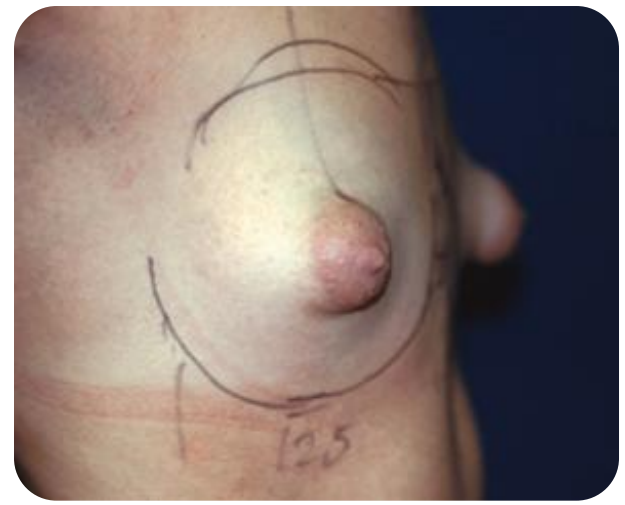
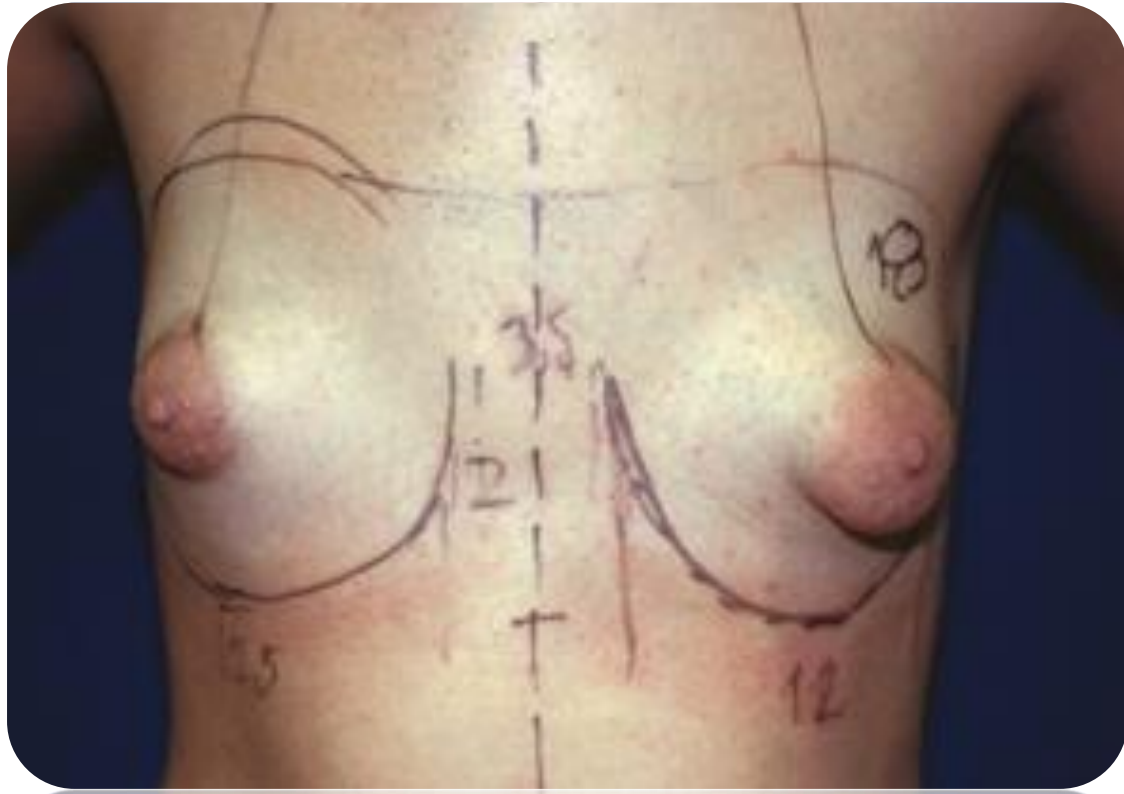
Mama caprina

Tratamiento:

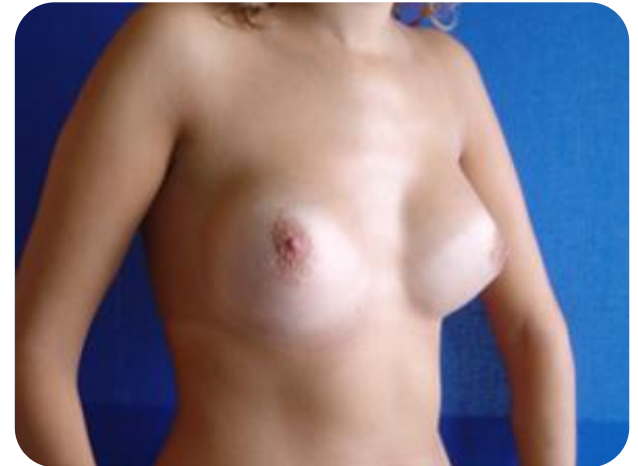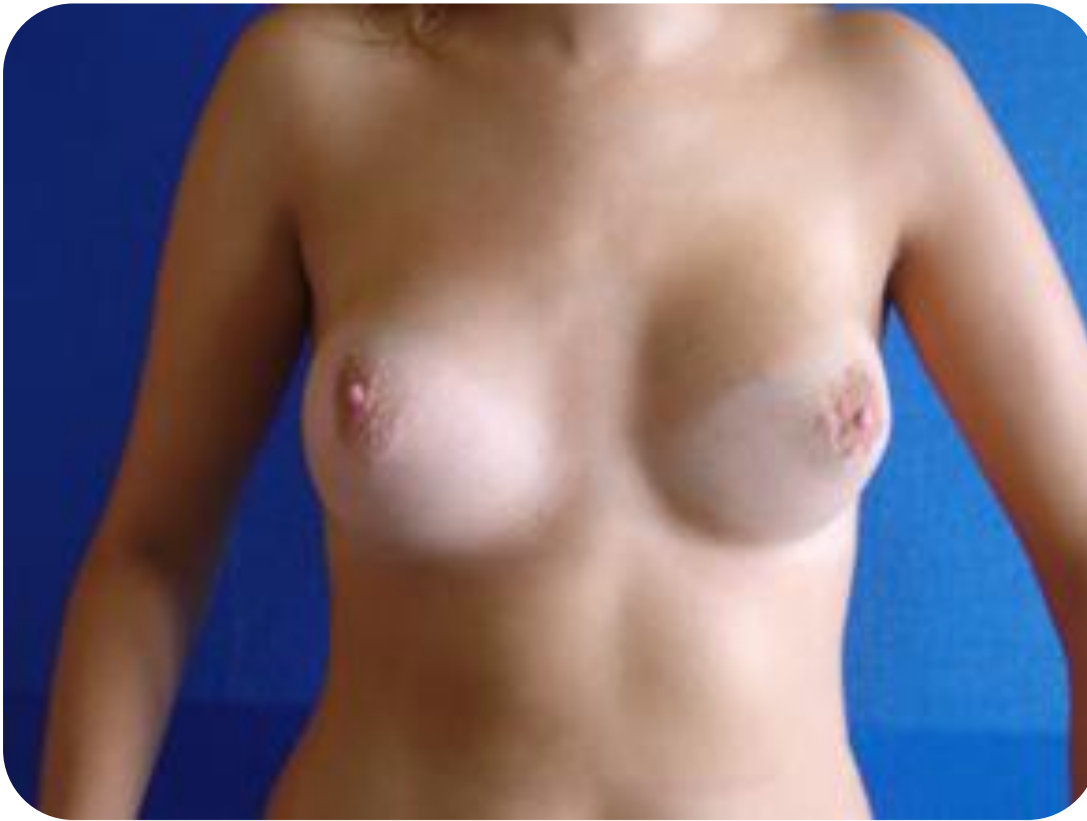Aumento mamario bilateral.

Aspecto caprino



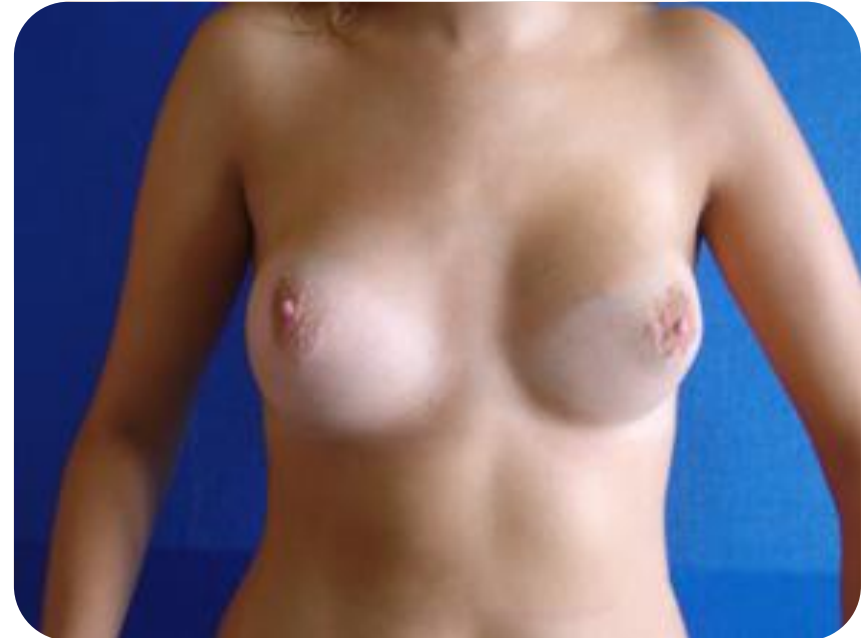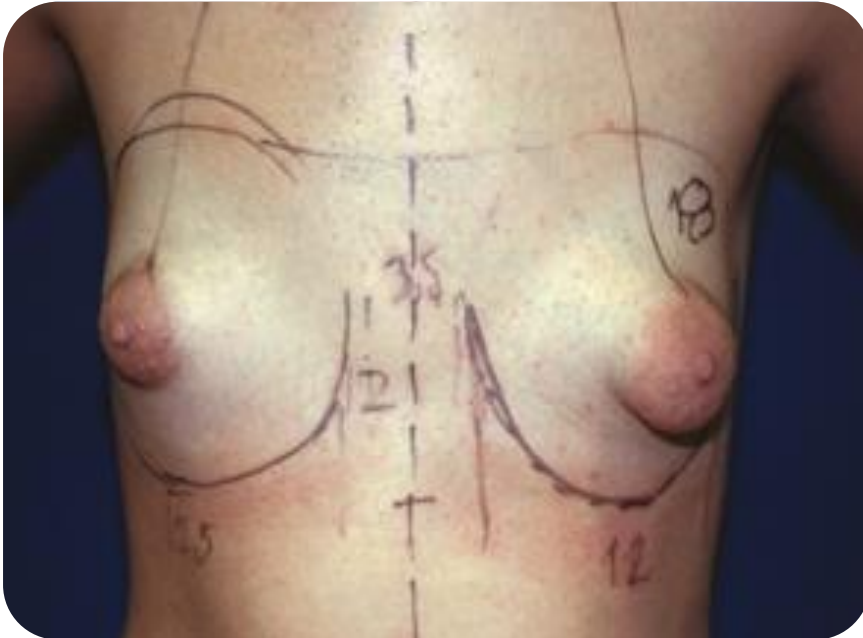


Resultado cosmético tardío

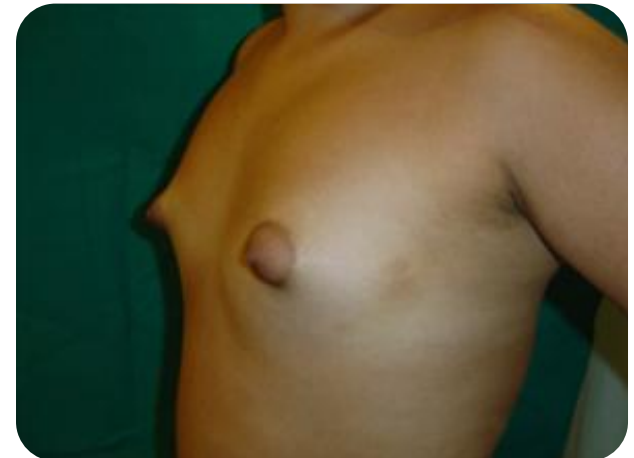
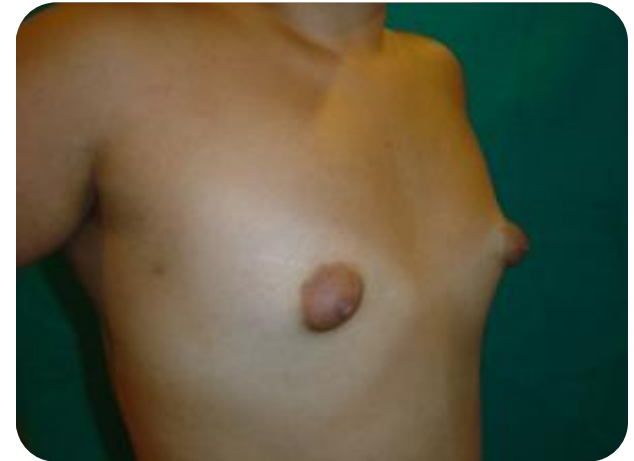
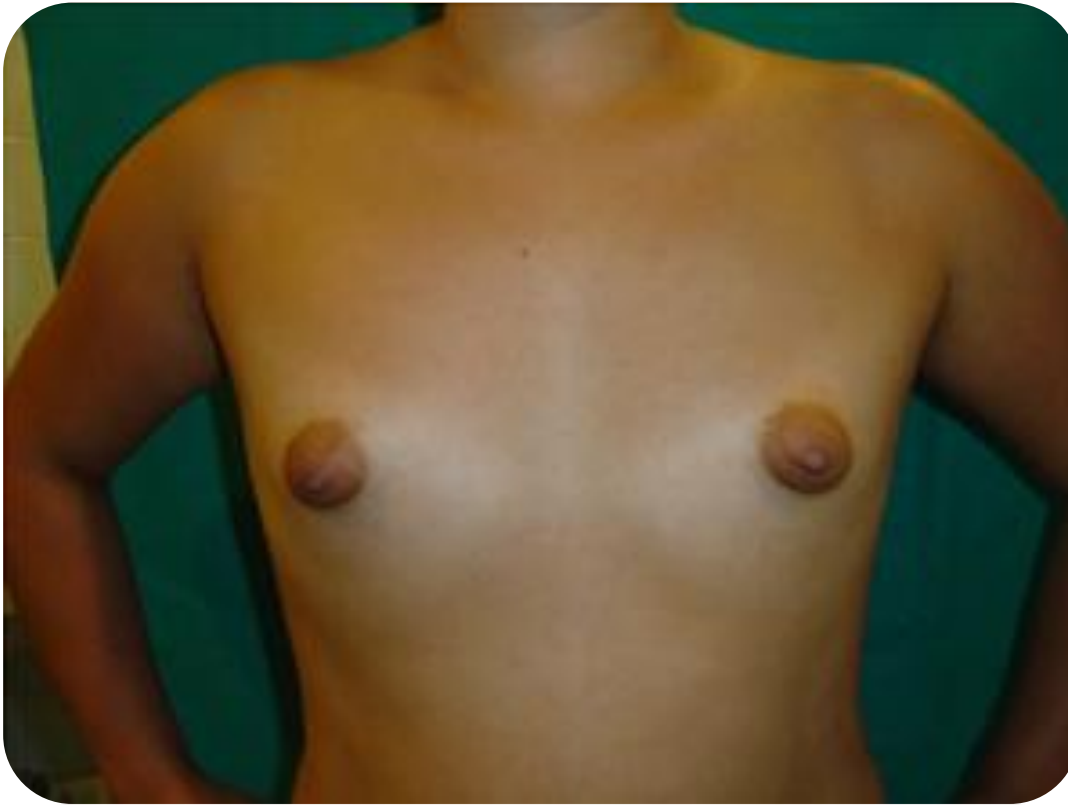Mamas tuberosas Tipo III

Prótesis mamaria bilateral



Hipoplasia Mamaria



Ginecomastia bilateral

Tipo I

