

Casos Clínicos de la Patología Mamaria Benigna

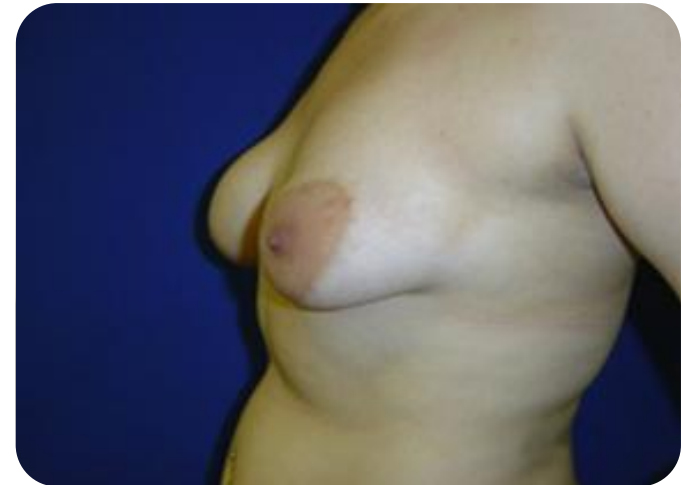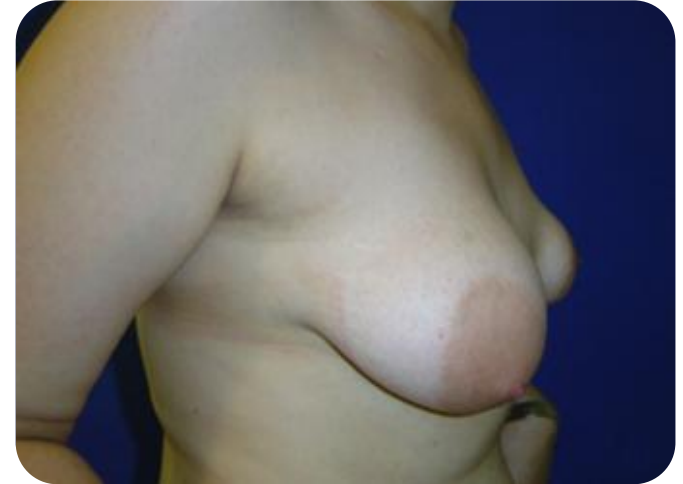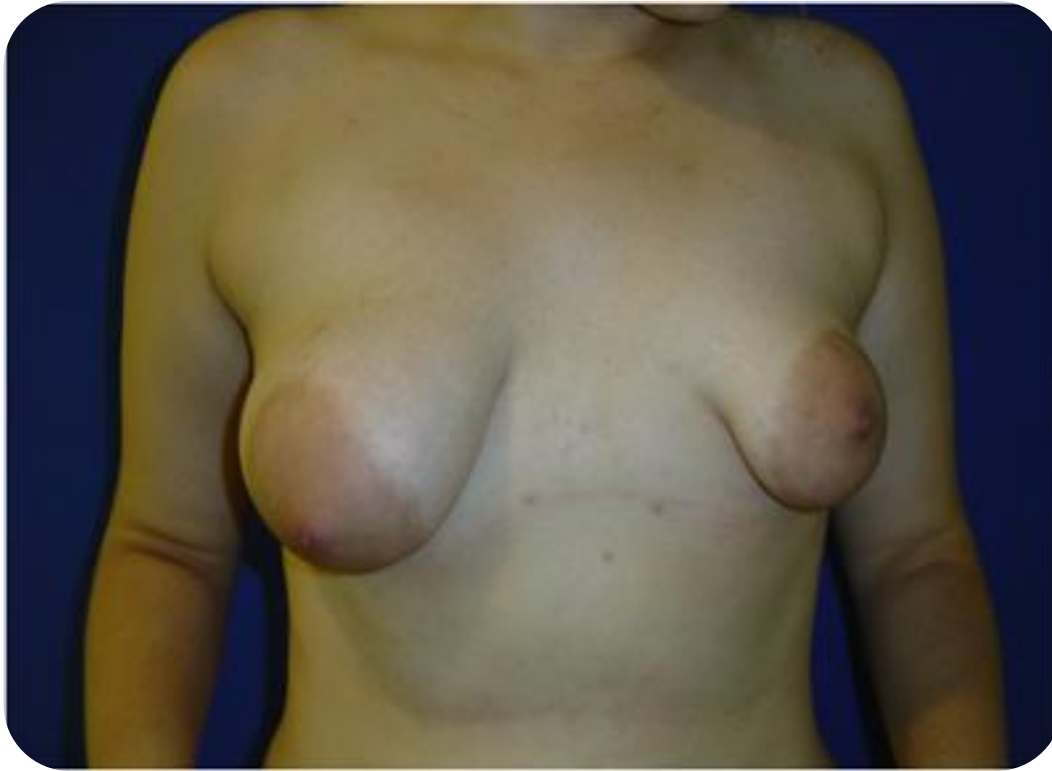Dr. Fernando Hernanz
Sección de Diagnóstico por Imagen de Mama
Hospital Universitario Marqués de Valdecilla



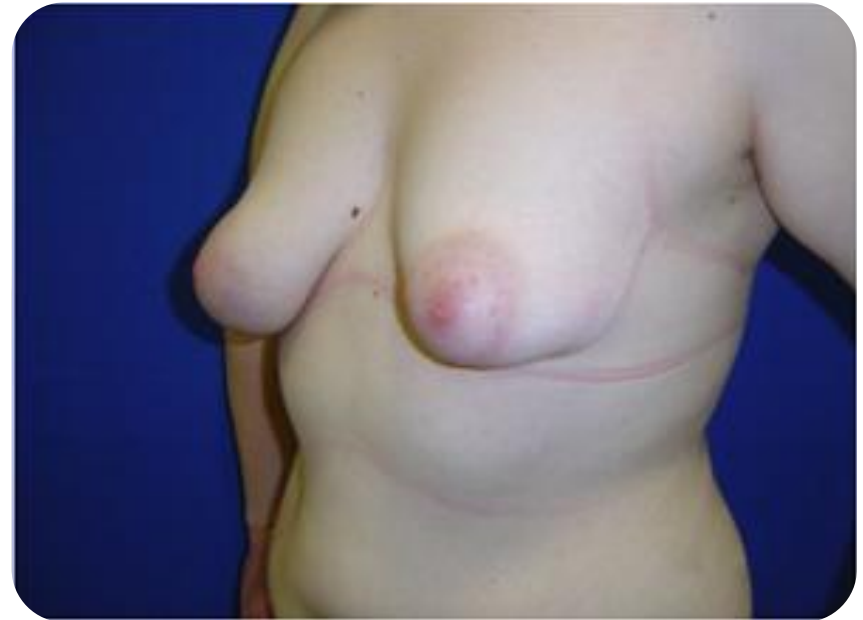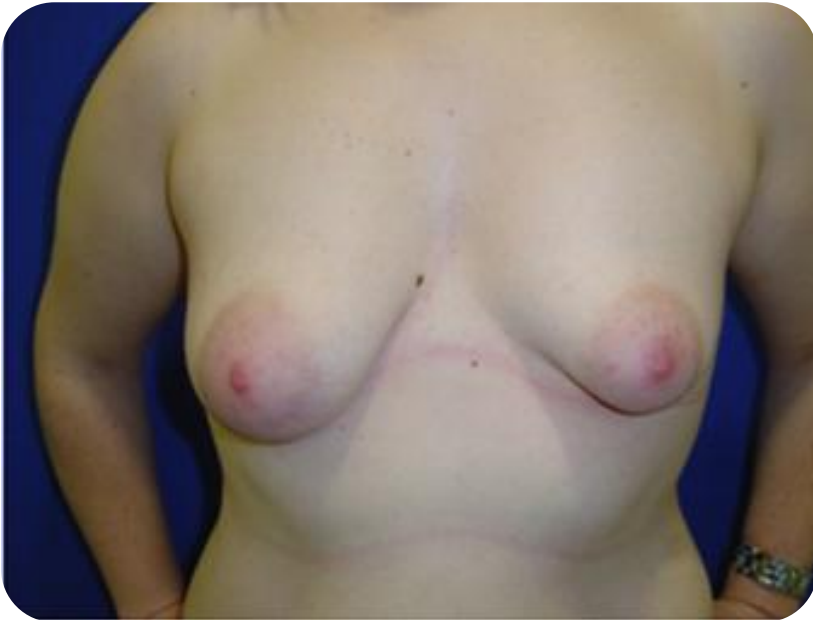Caso clínico

- 19 años.
- La paciente refiere que tiene una mama más grande que la otra y esta muy acomplejada.

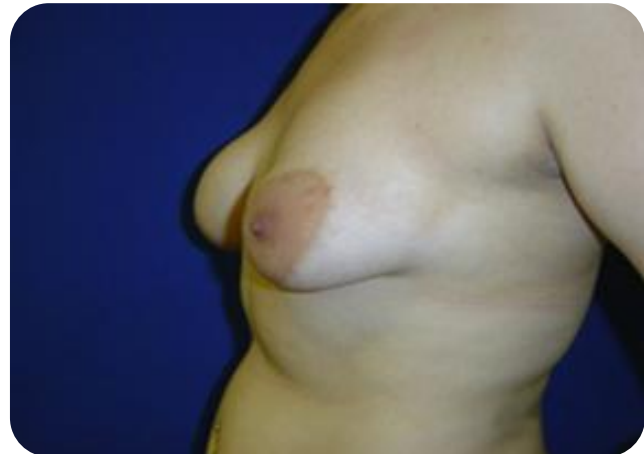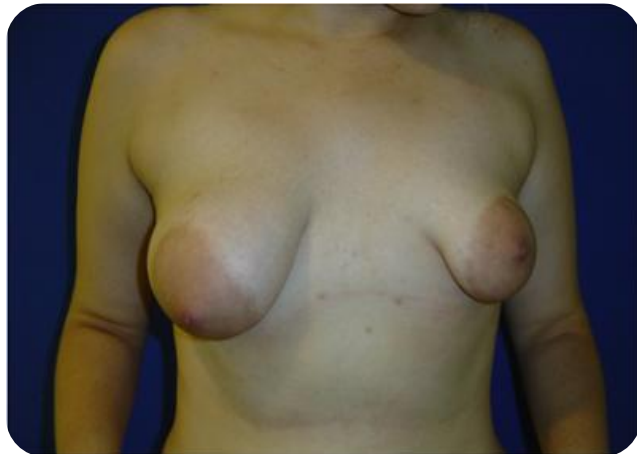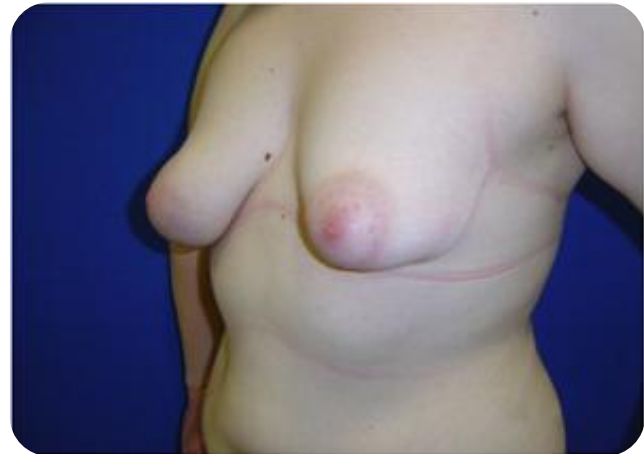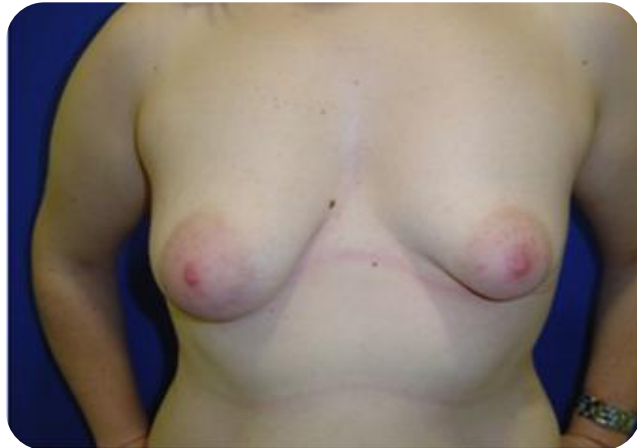Aspecto de la paciente



Aspecto de la paciente



Inspección física



Caso clínico

- Exploración física.
- Datos relevantes de la exploración física:
 - Asimetría.
 - Areola grande
 - Mama deforme

Caso clínico

- ¿Qué pruebas complementarias pedirías?
- ¿Cuál es el diagnóstico?
 -
 -
 -

Mamas tuberosas


- Deficiente desarrollo de la mama.
- Herniación del tejido mamario en la areola.
- Areola hipertrófica.
- Anillo que constriñe la base de la mama.
- Tipos I-III.

Mamas tuberosas: Teoría anatómica y embriológica


- Engrosamiento de la fascia superficial.
 - Impide el desarrollo sobre todo en el polo inferior de la mama
 - Facilita la herniación del parénquima en el punto de invaginación en el mesenquima

Embriología

Evaginación en el mesenquima

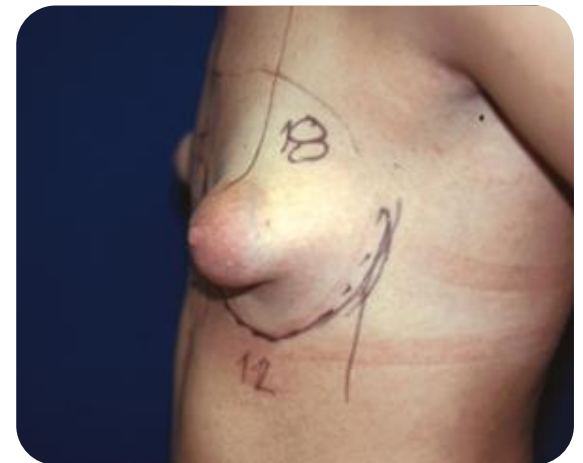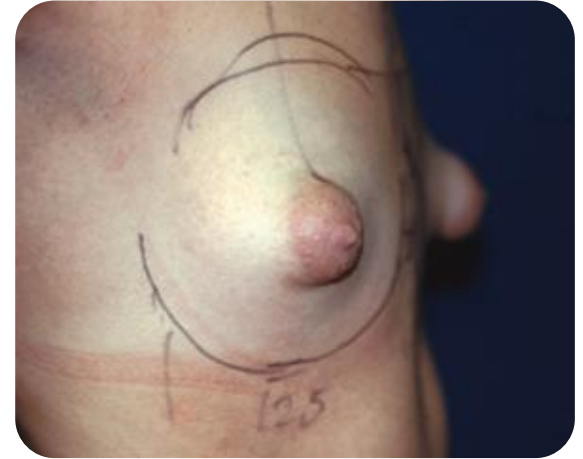
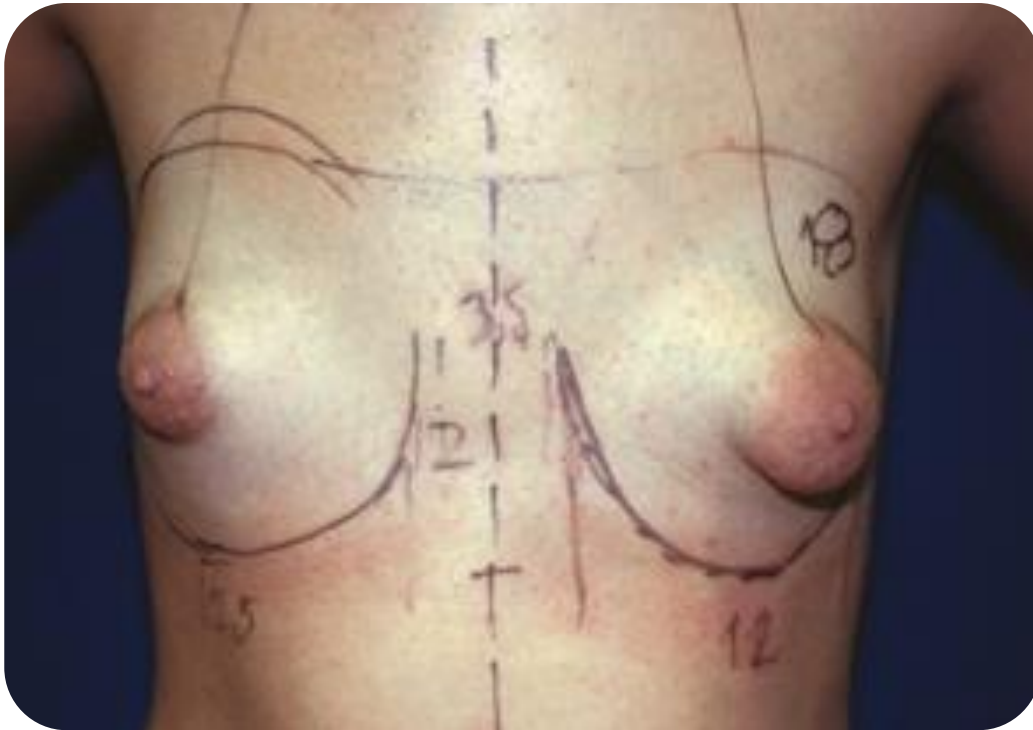


Punto débil

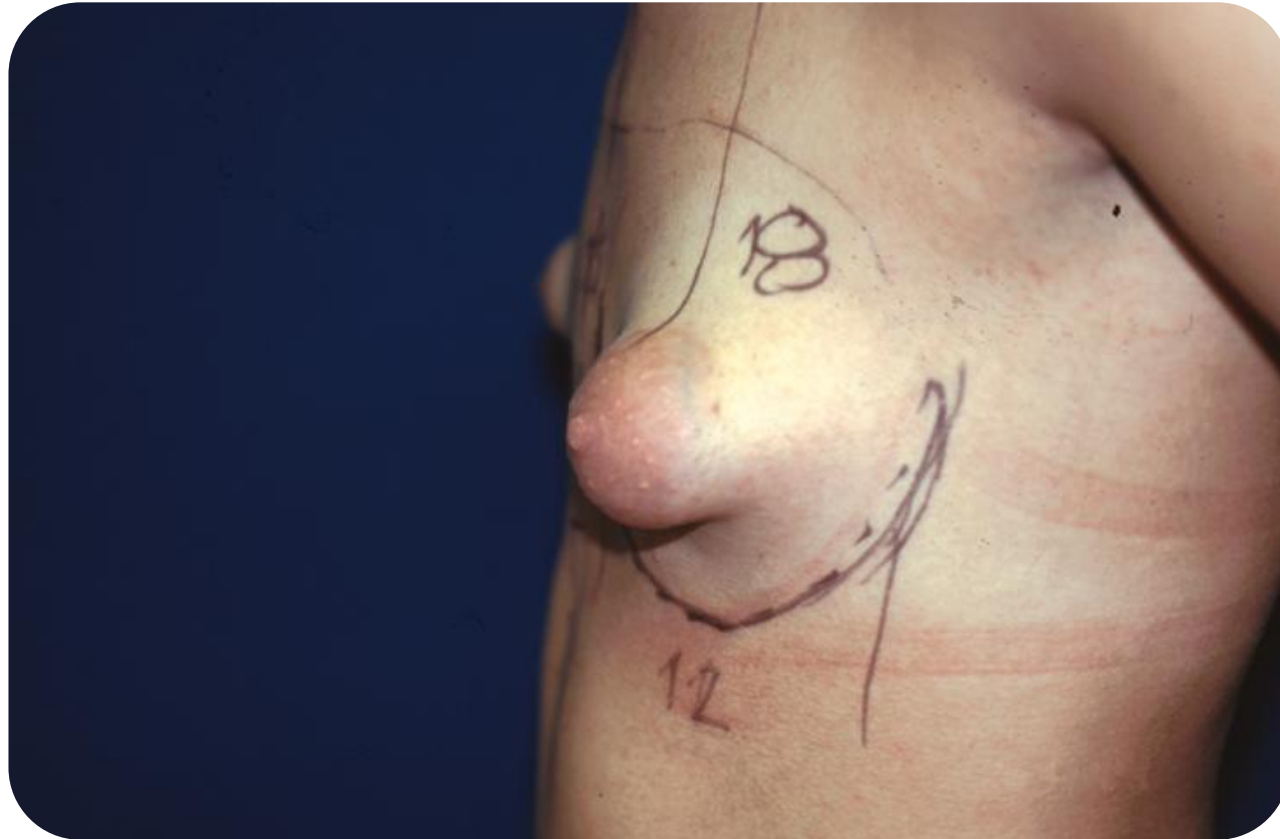


Engrosamiento.
Anillo constrictor

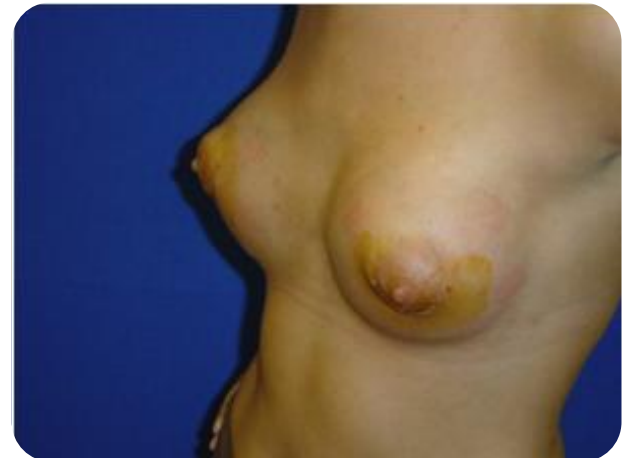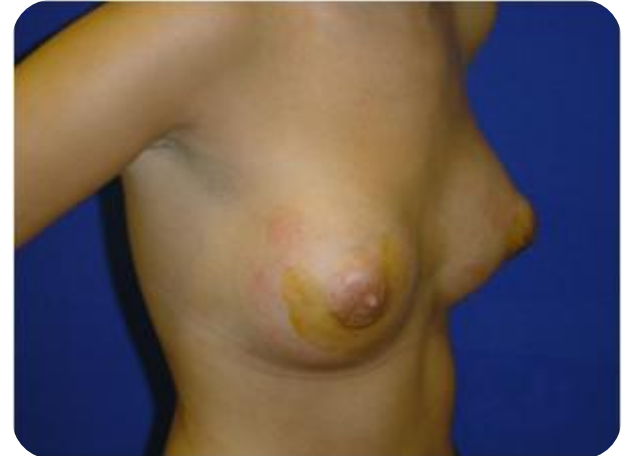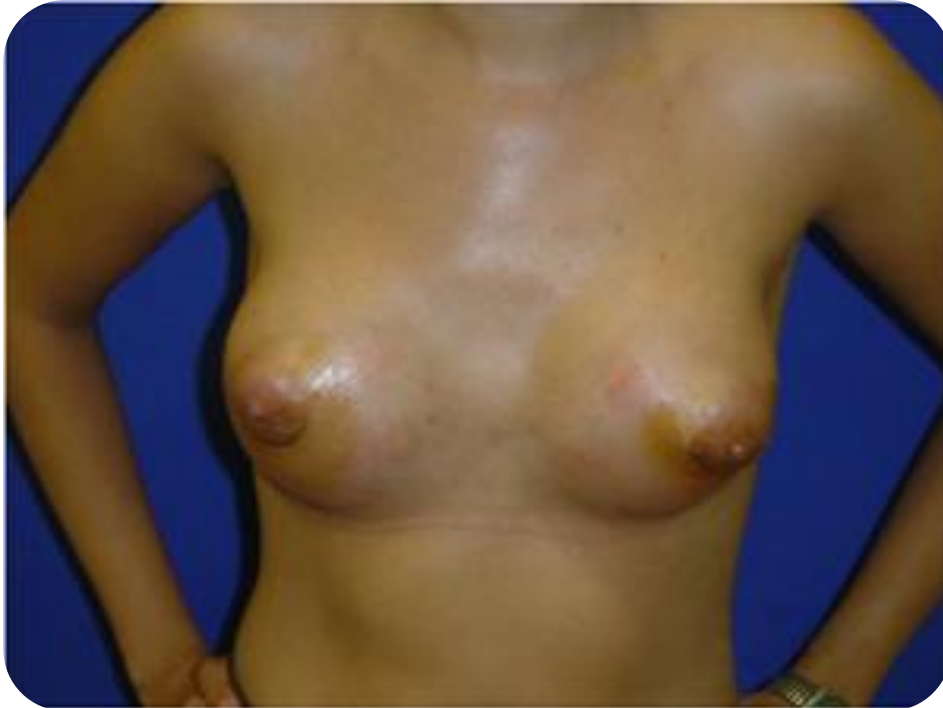Mamas tuberosas Tipo III



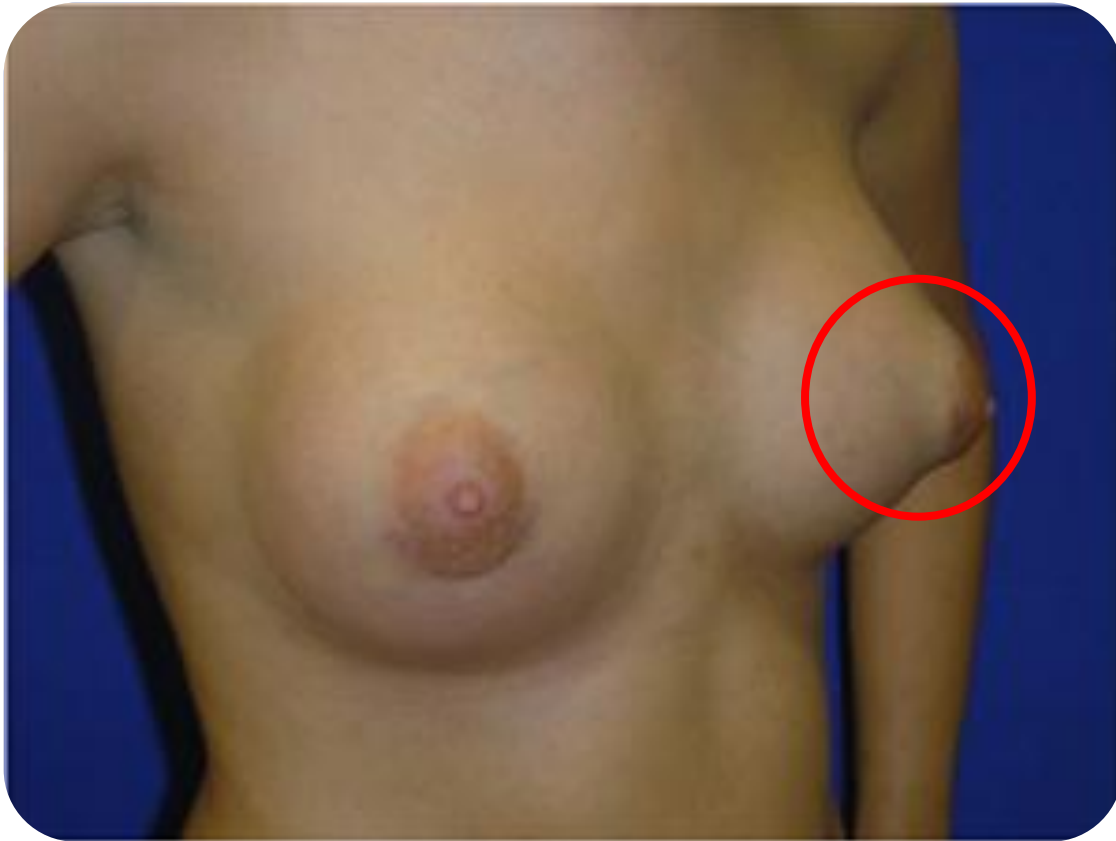Aspecto caprino



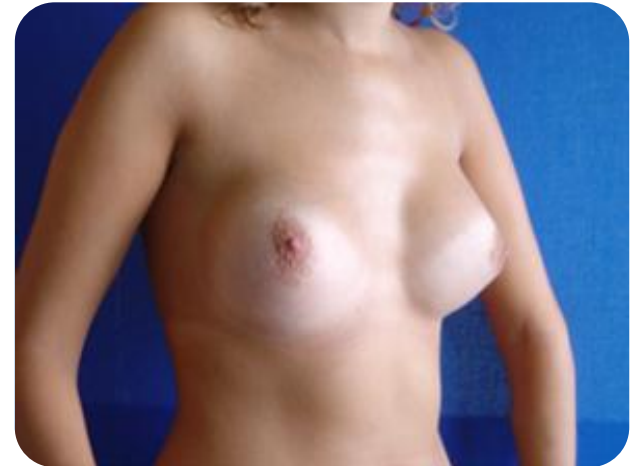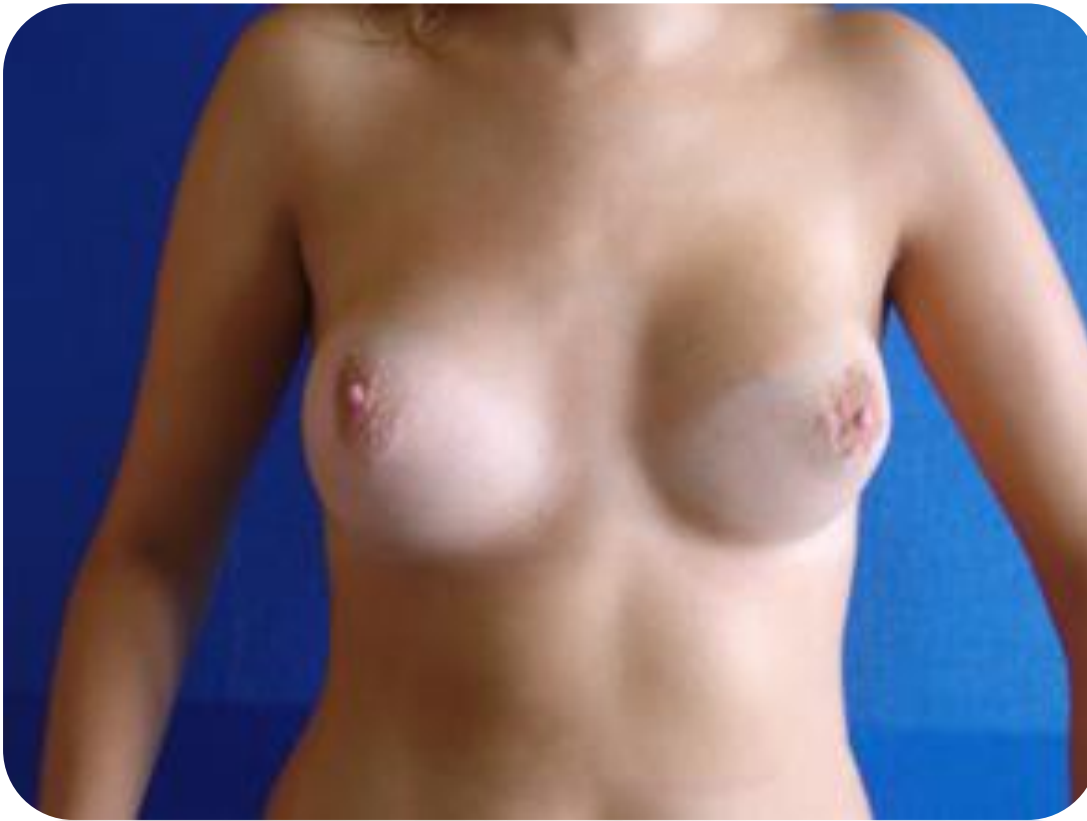Prótesis bilateral



“Deformidad en doble-burbuja”

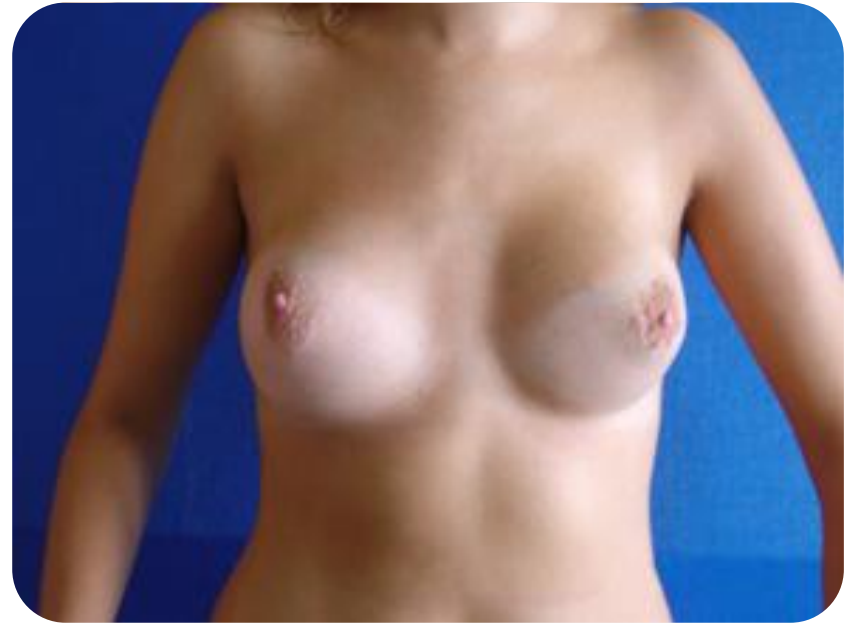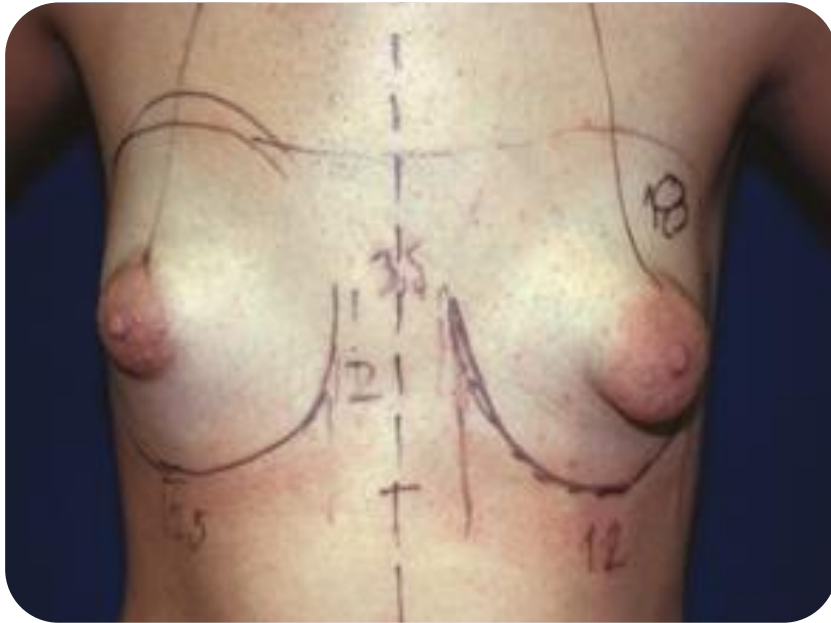


Resultado cosmético al año de la cirugía

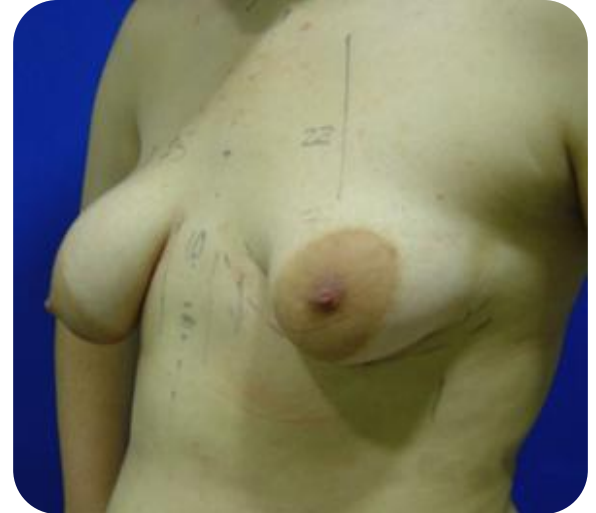
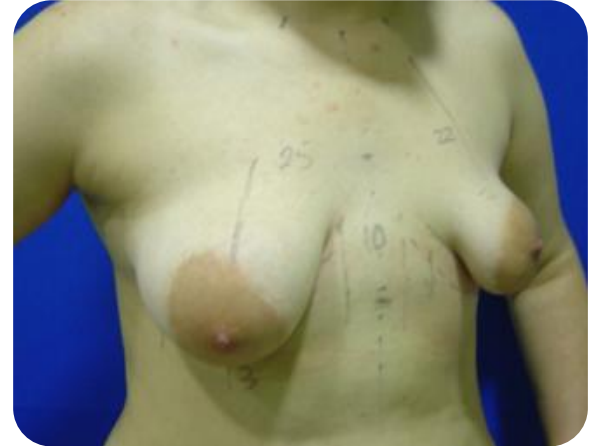
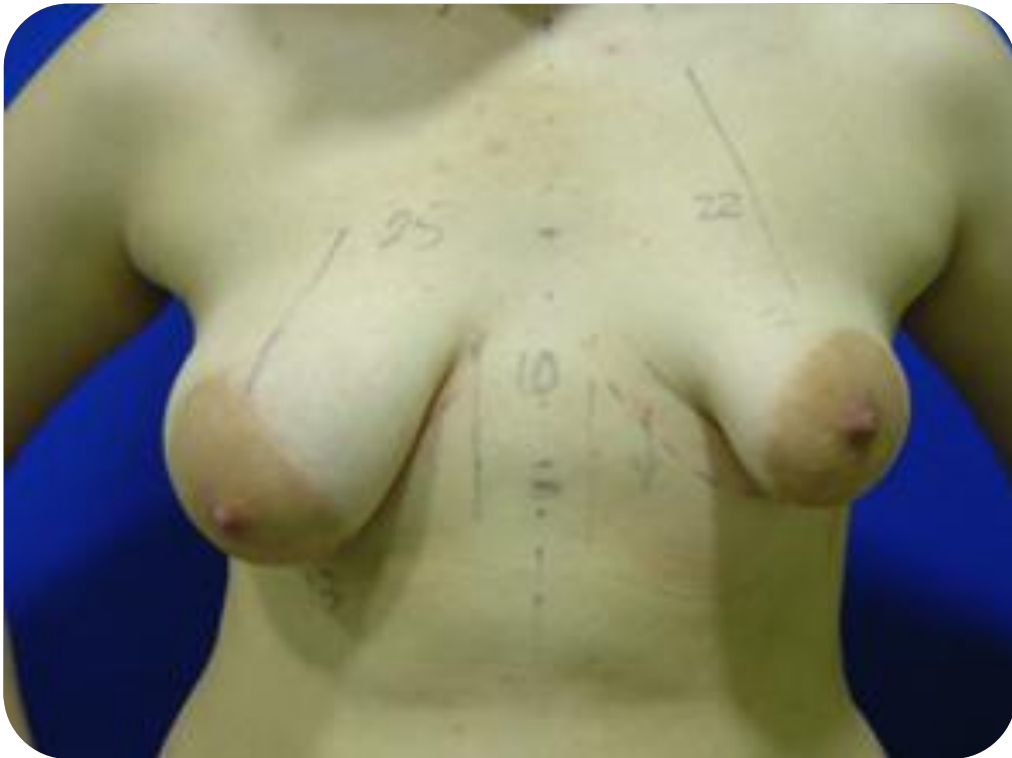Mamas tuberosas Tipo III

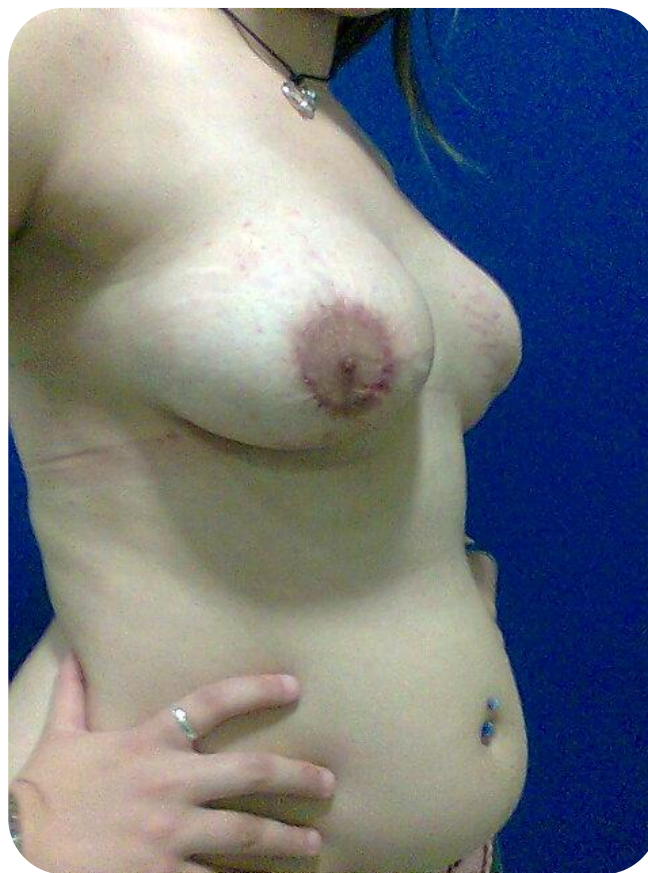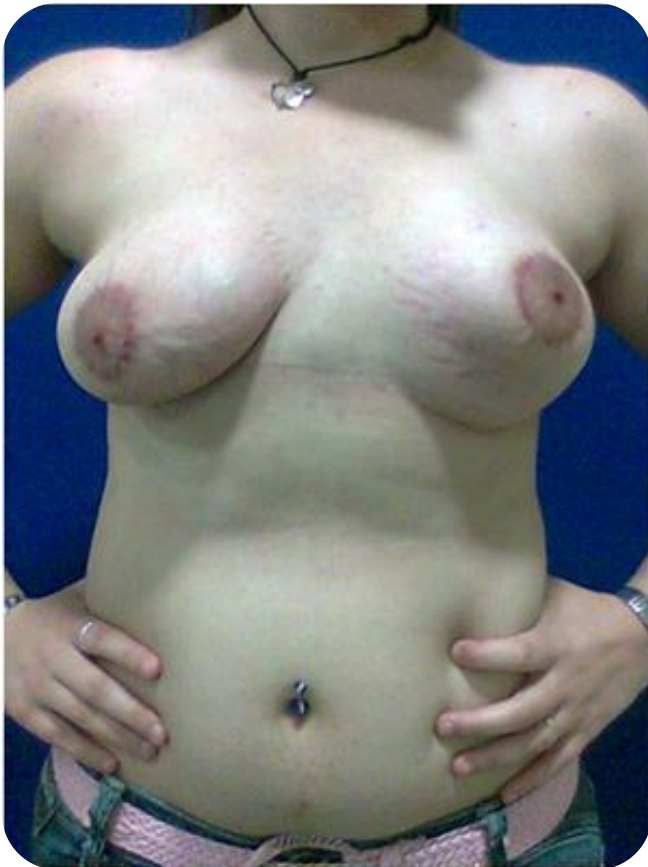Prótesis mamaria bilateral



Mamas tuberosas

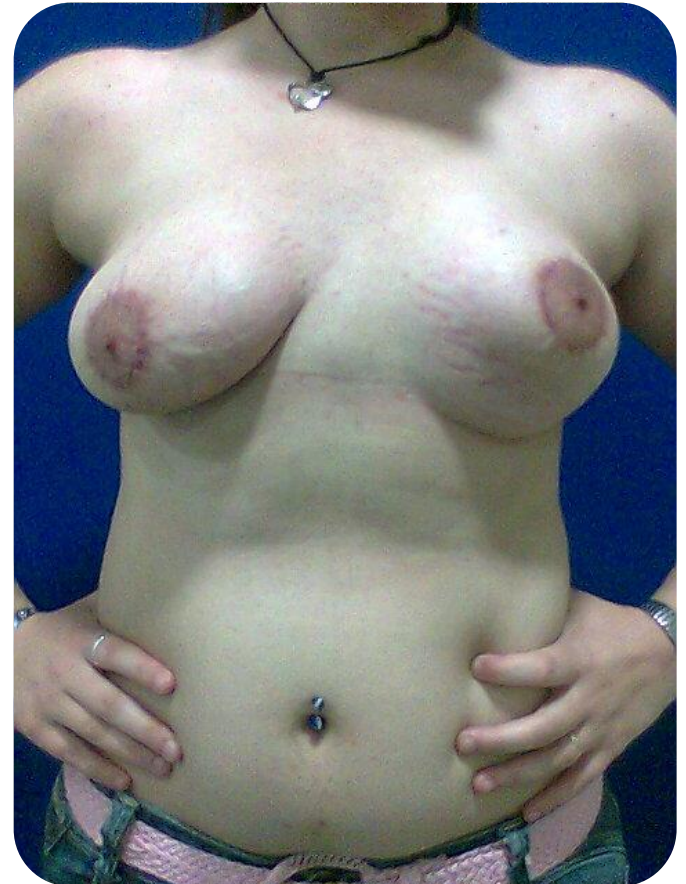
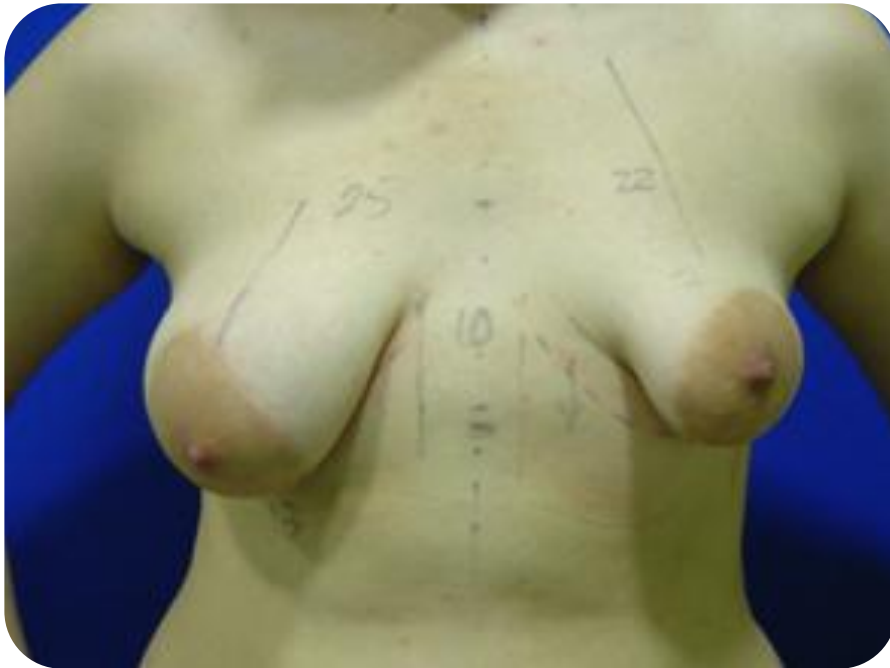
Mamas tuberosas



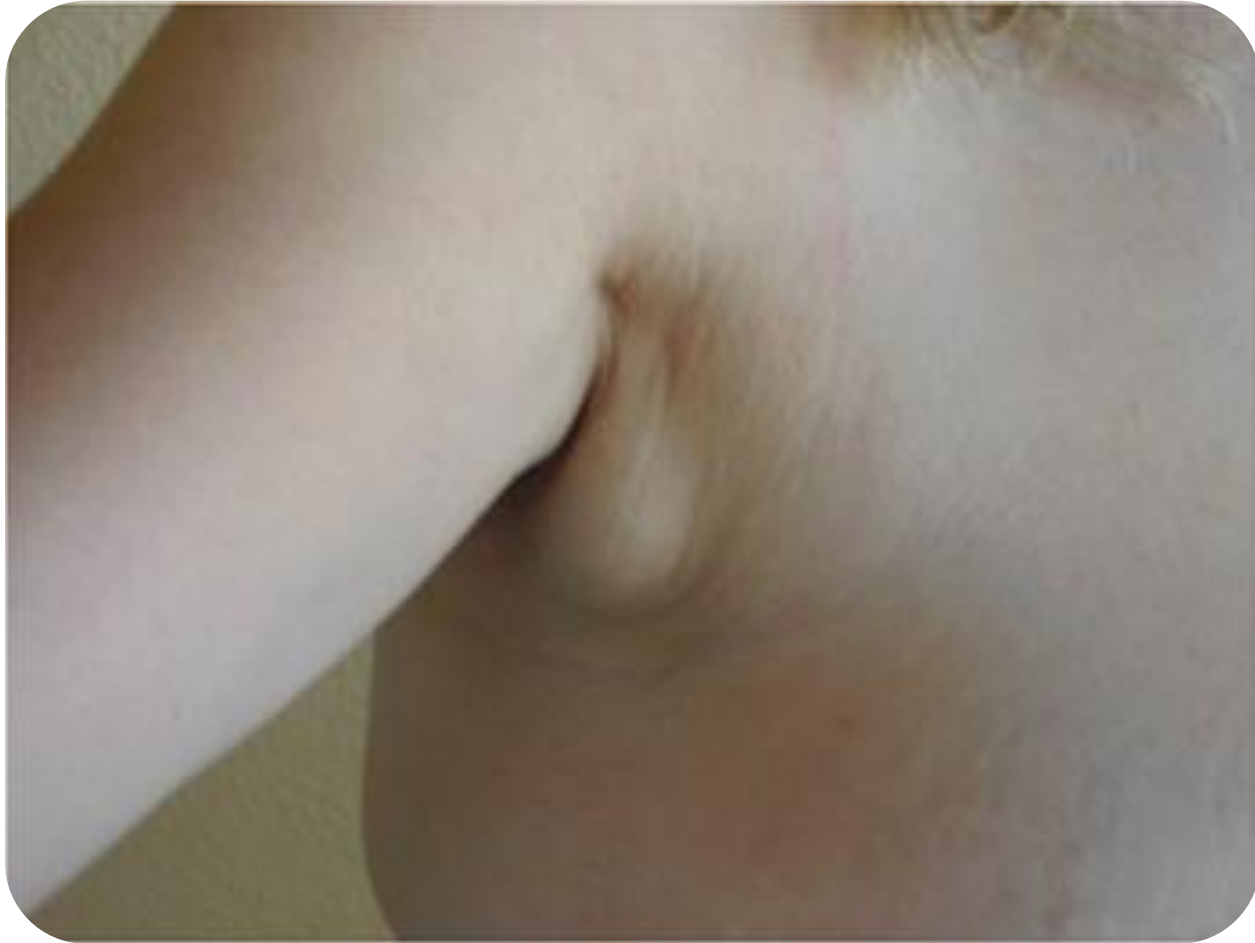Mamas tuberosas Tipo I

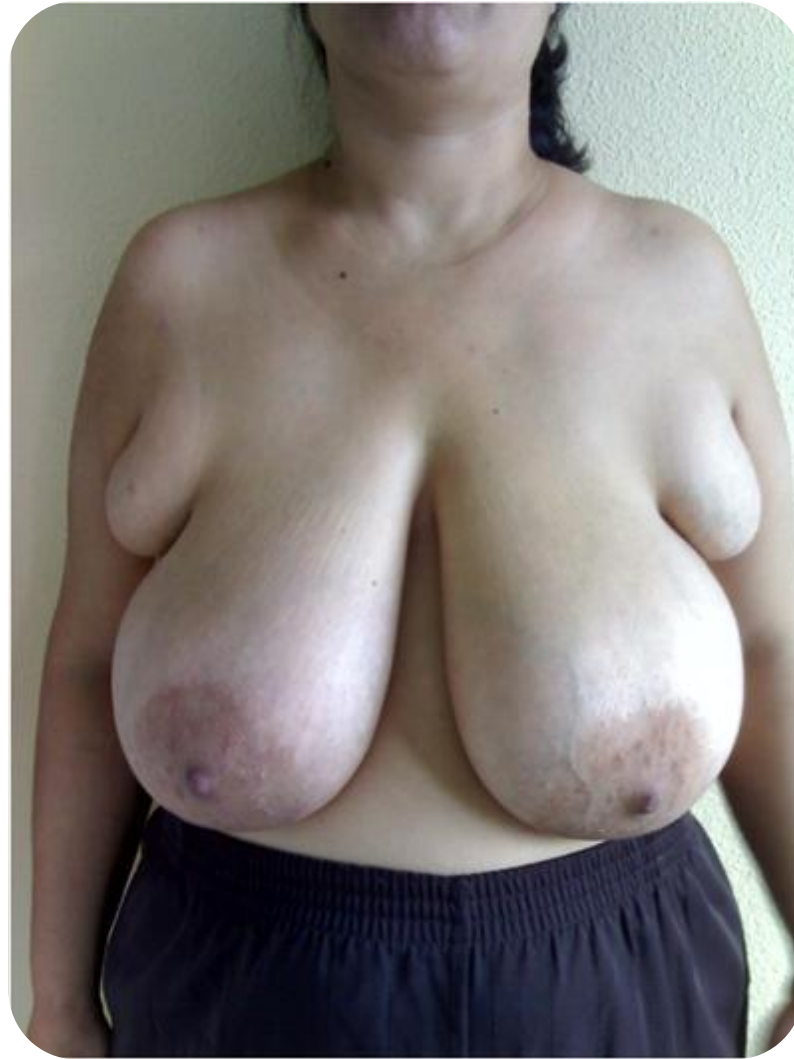Prótesis mamaria izquierda

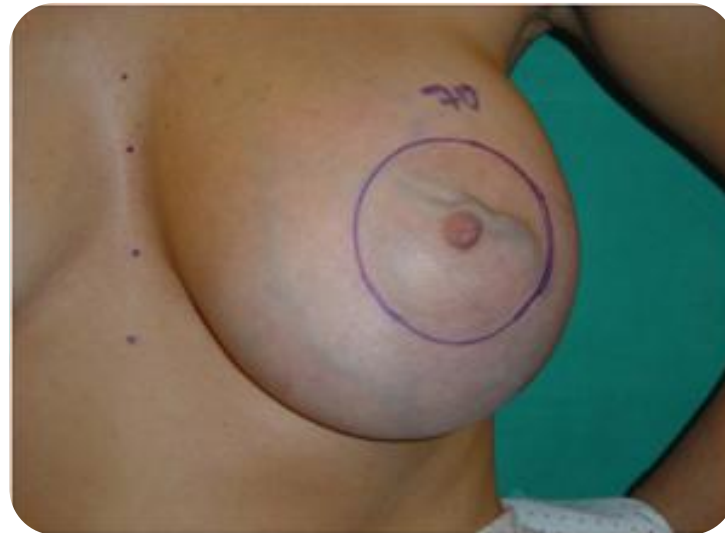
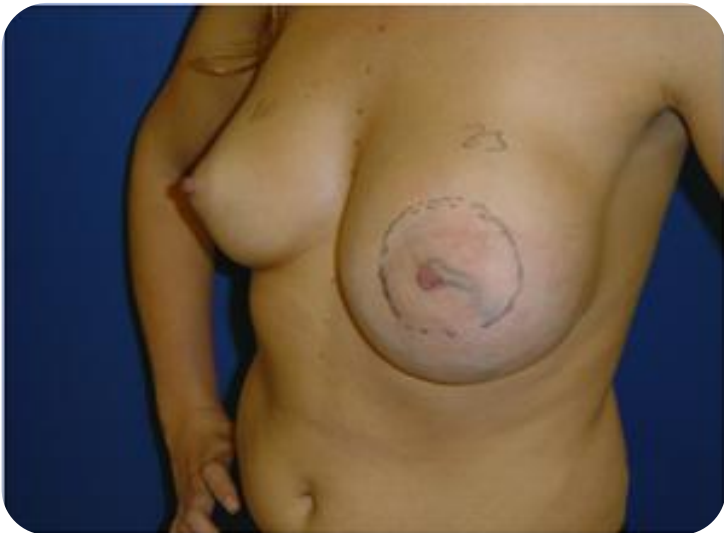
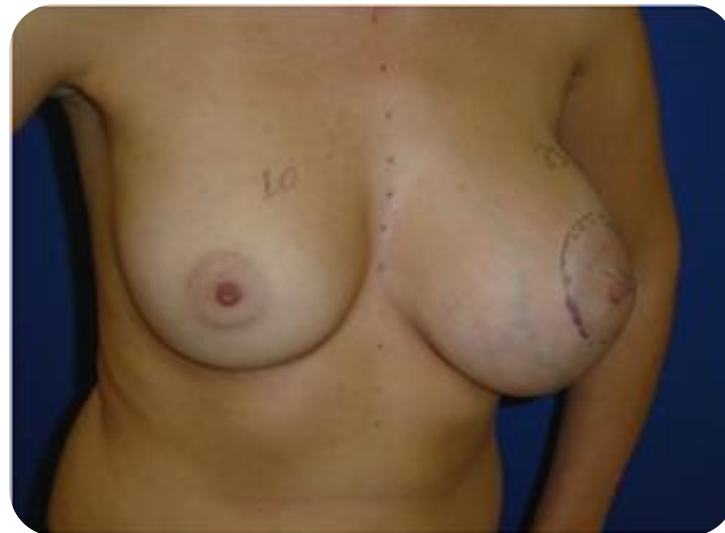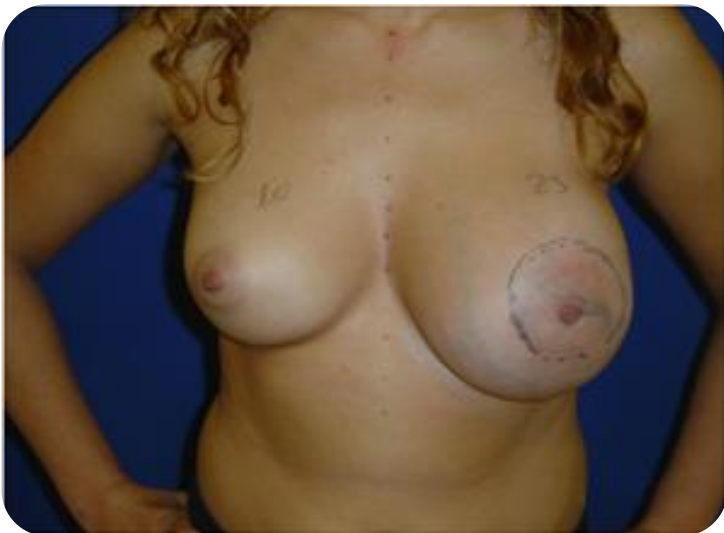Caso clínico

- 23 años.
- Notó un bulto en la axila derecha.



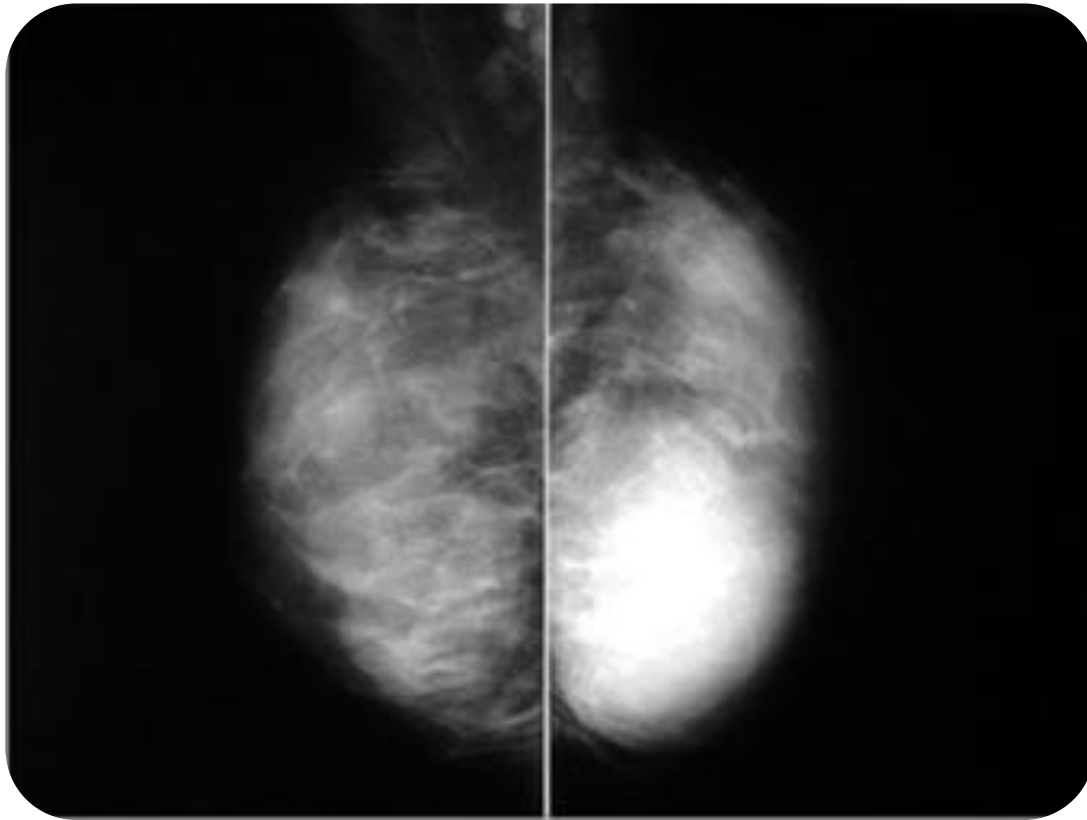




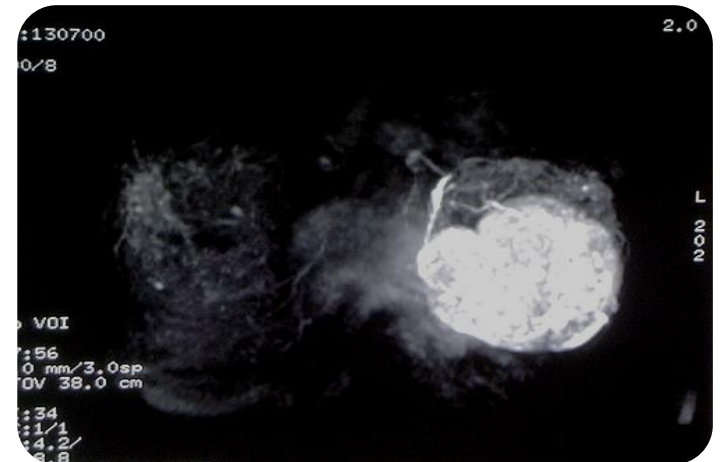
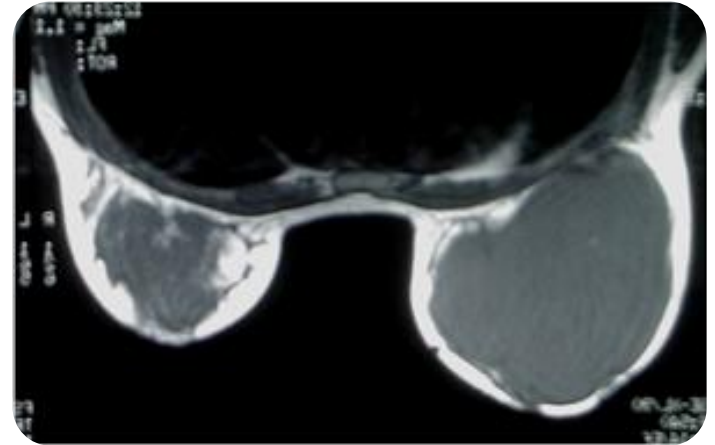
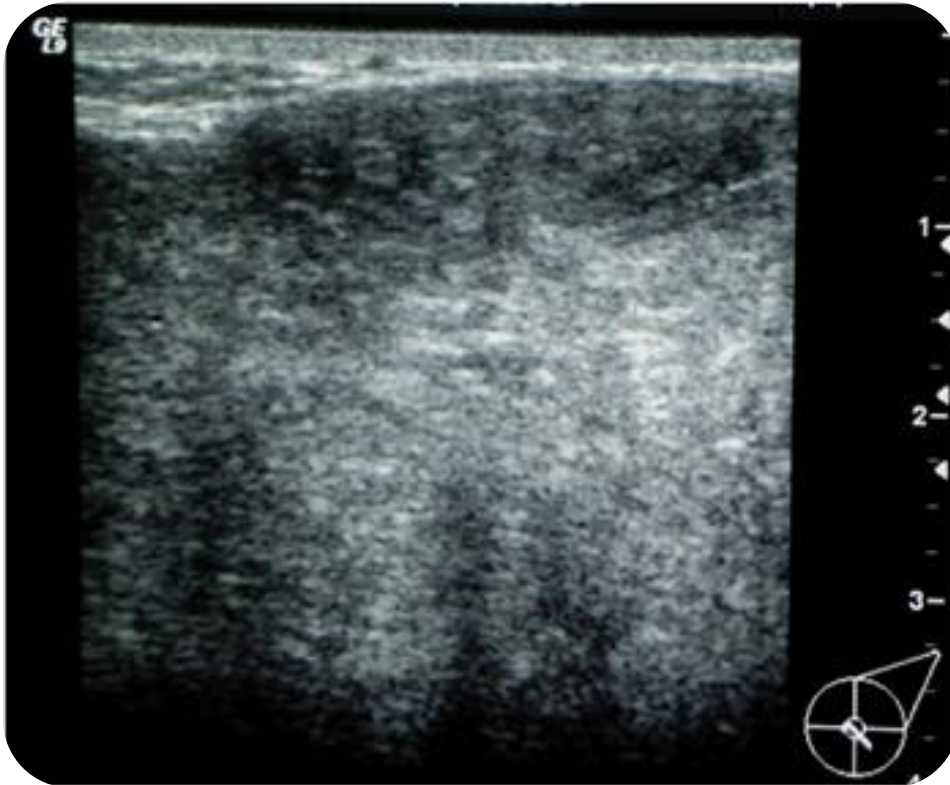
Diagnóstico

- Diagnóstico diferencial.
- Pruebas diagnósticas.

Mamografía



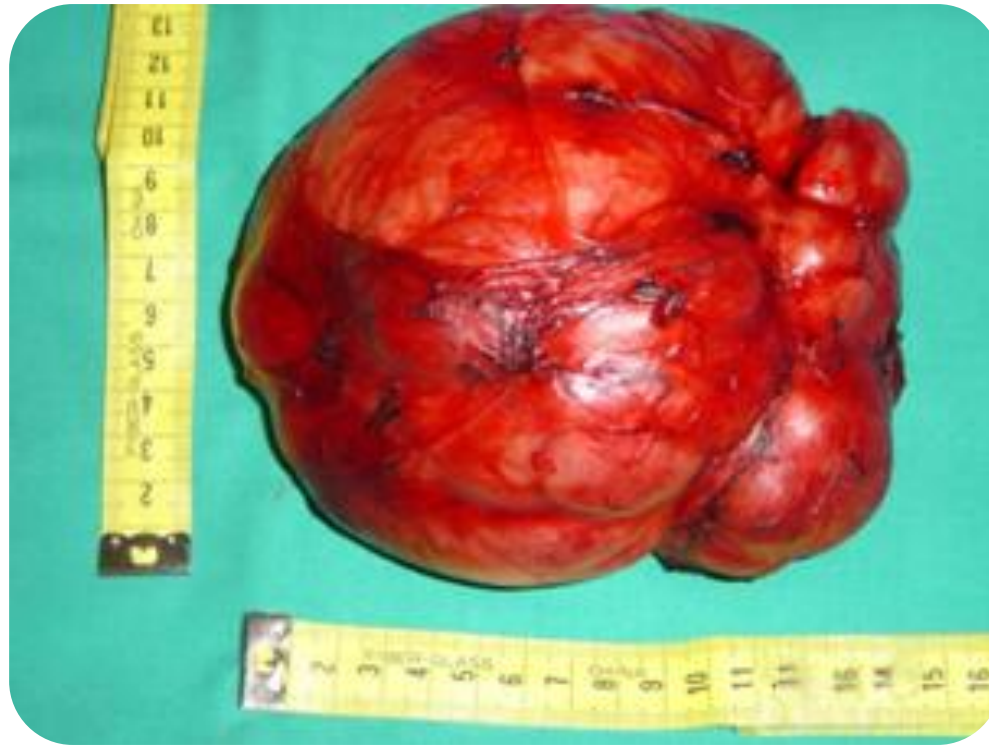Ecografía y Resonancia Magnética



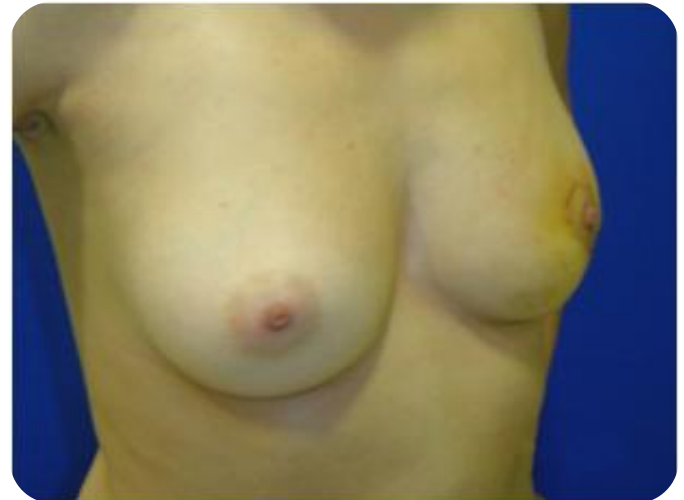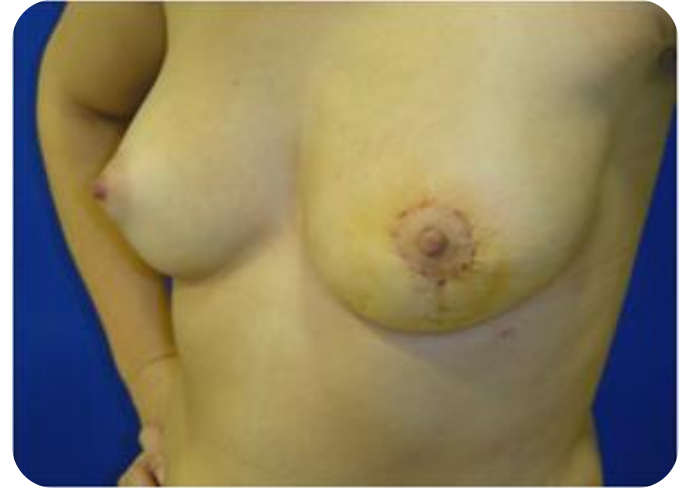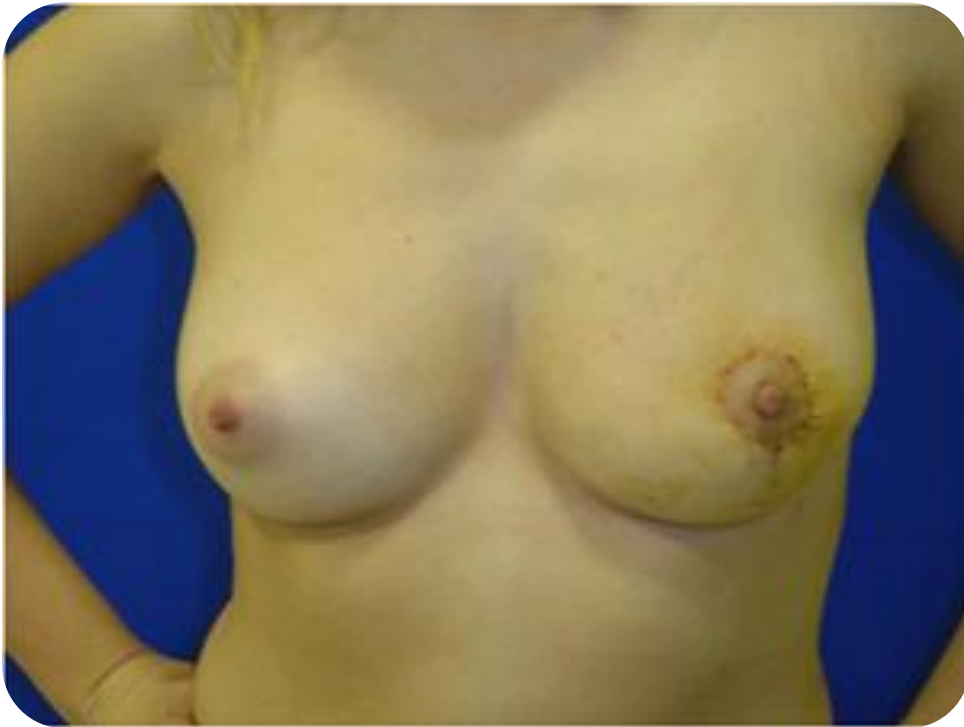¿Qué hacemos?

- Observación.
- Tratamiento.
 - ¿Qué tratamiento?

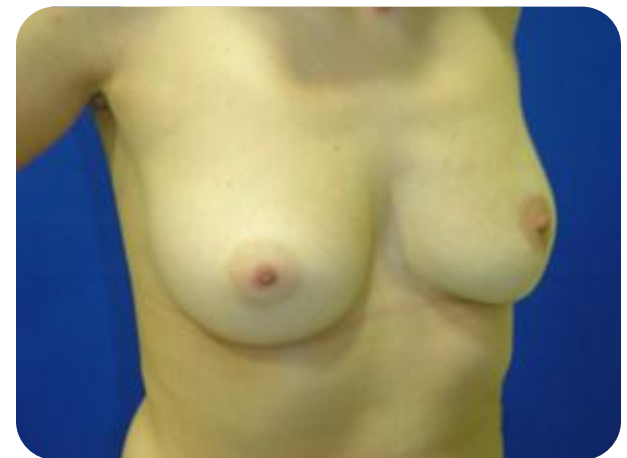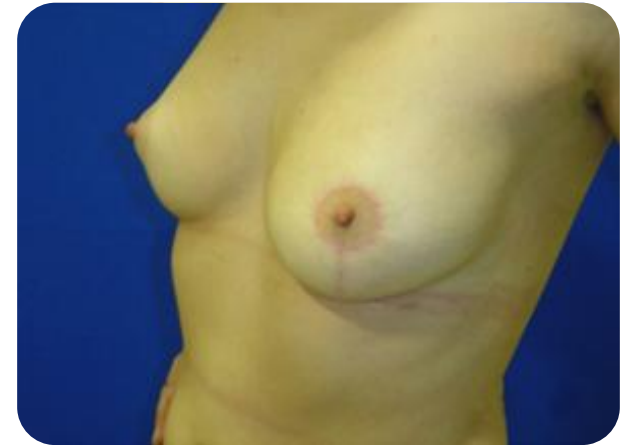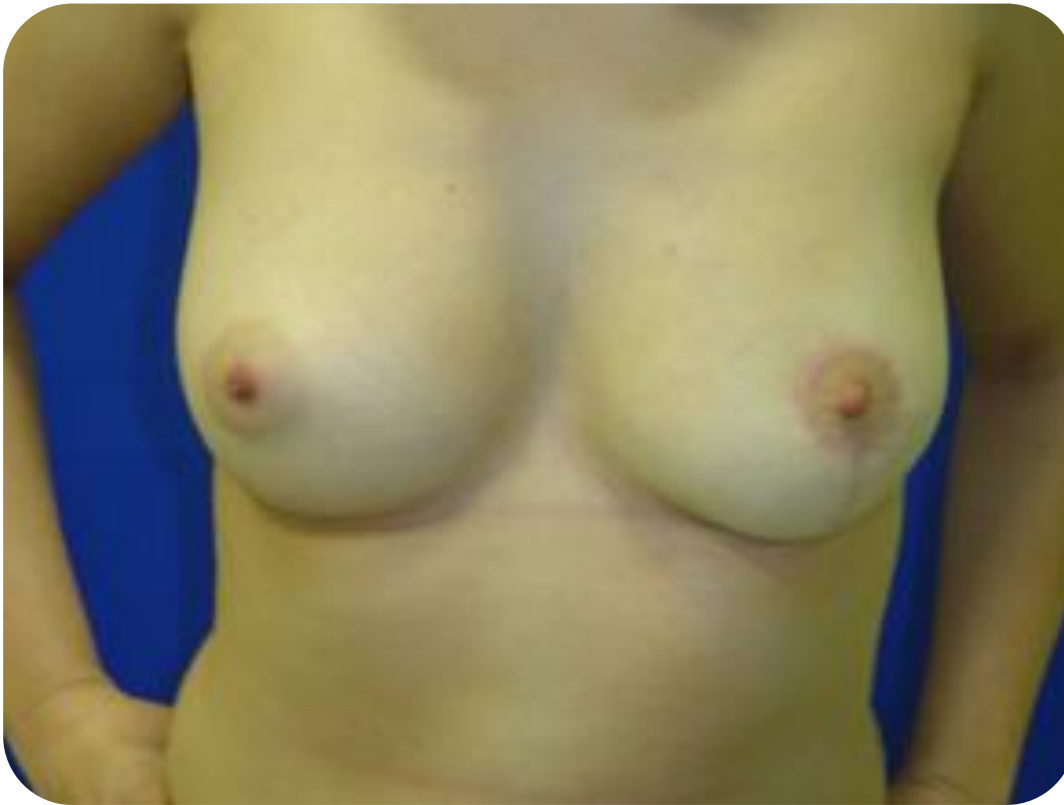Pieza Quirúrgica



Resultado cosmético

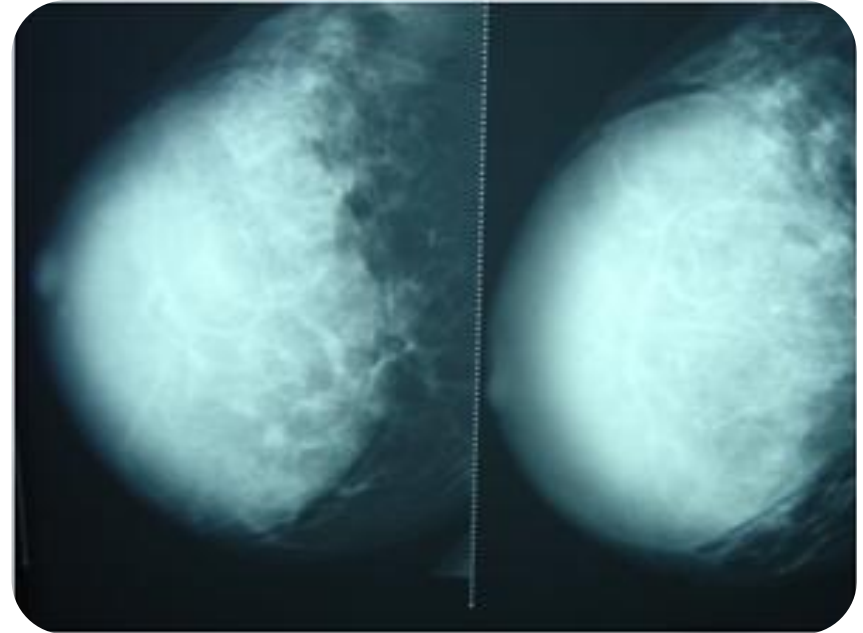
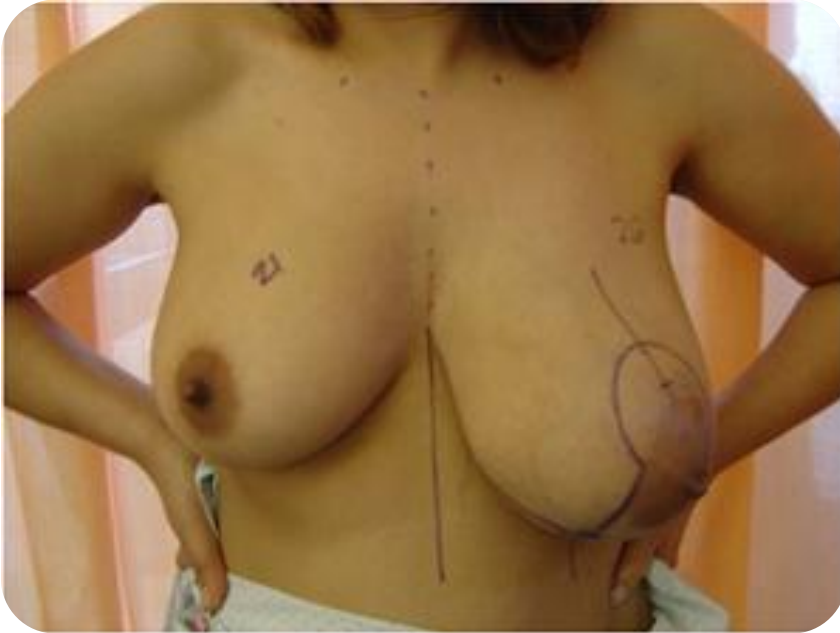

Resultado cosmético a los tres meses de la cirugía

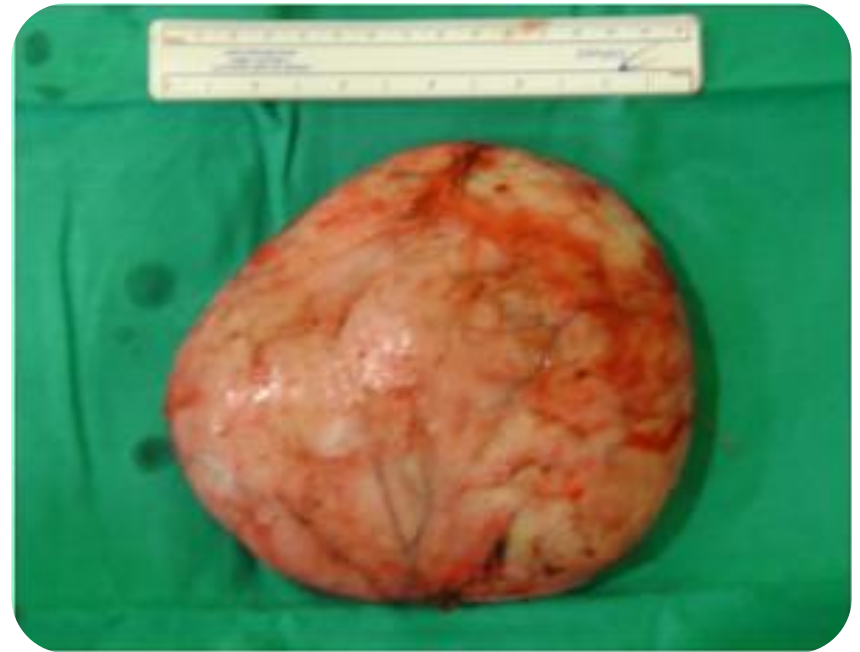
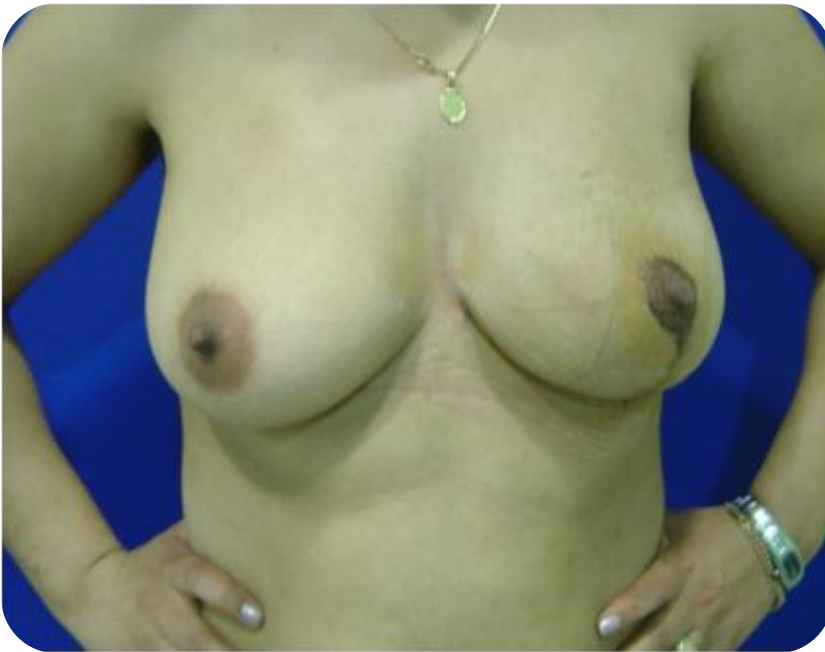
Hamartoma con Pseudohiperplasia Angiomatosa del Estroma

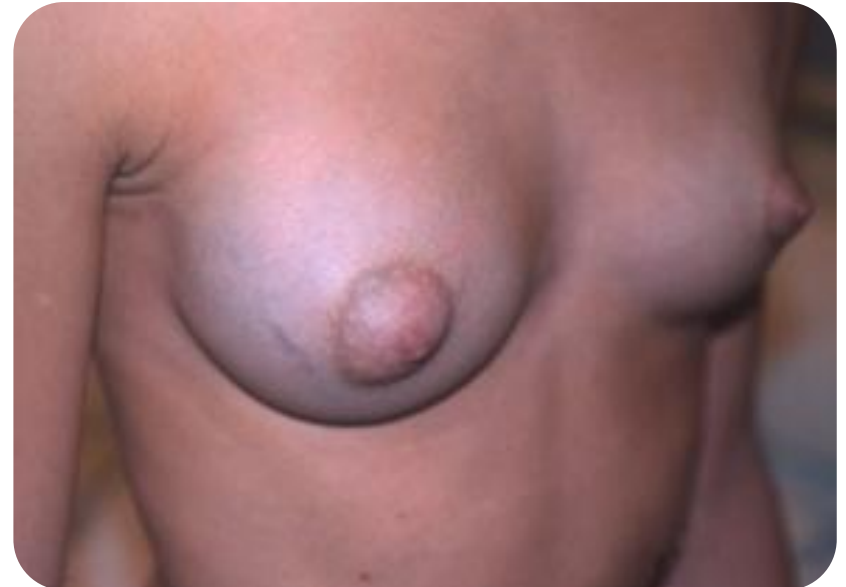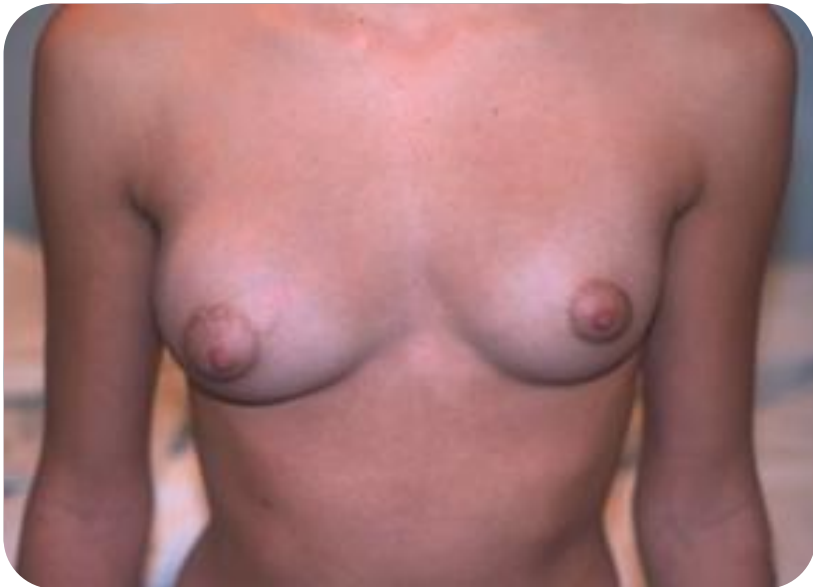Asimetría mamaria



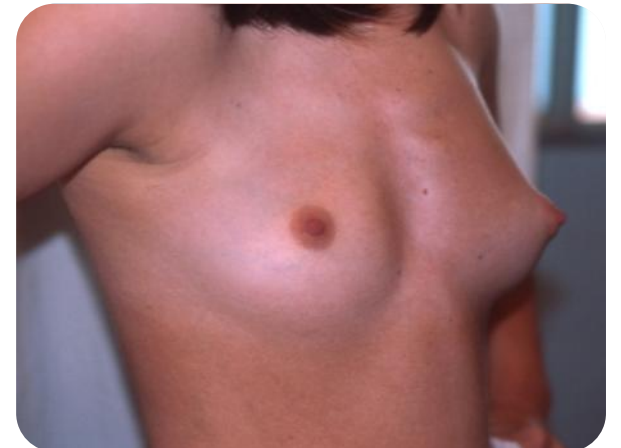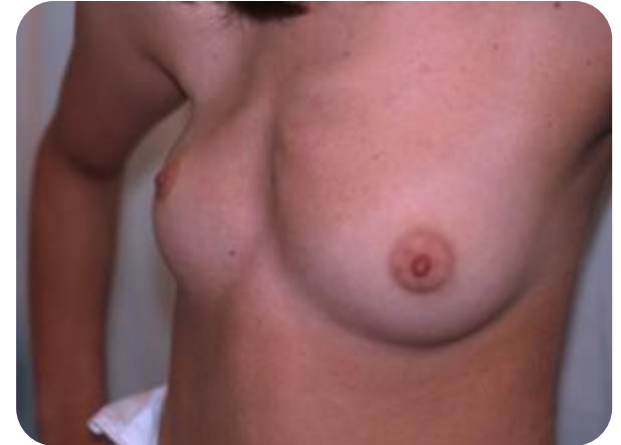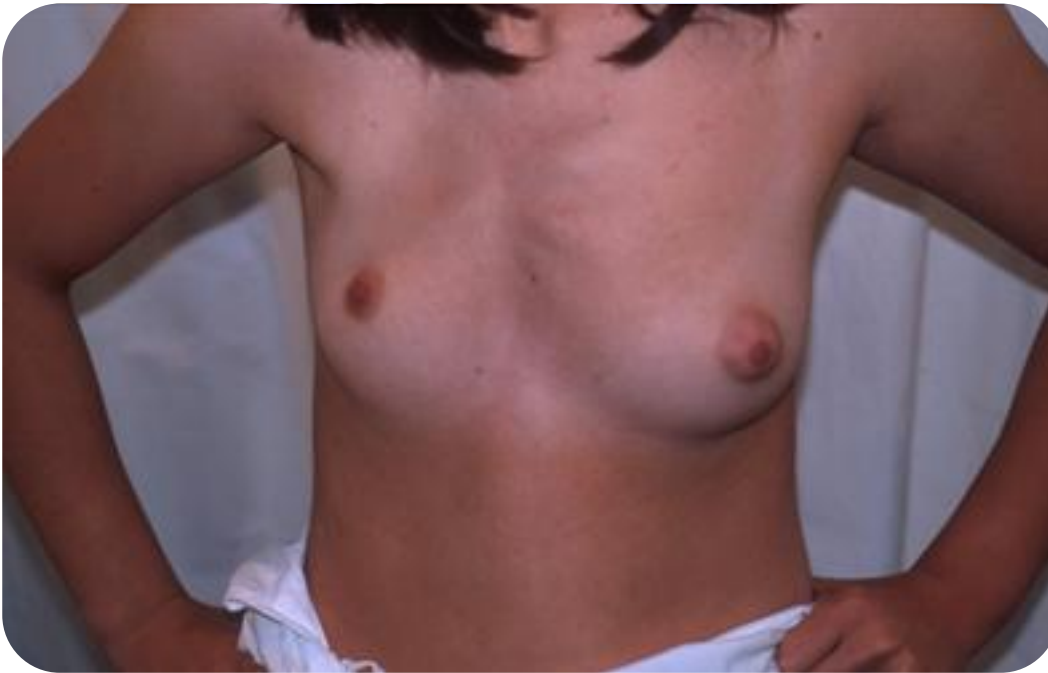Hamartoma

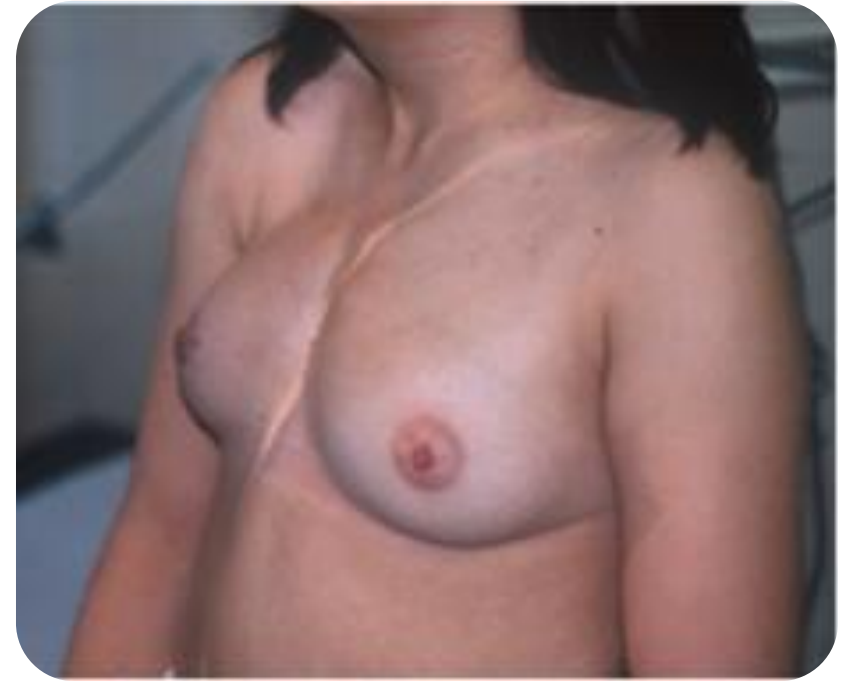
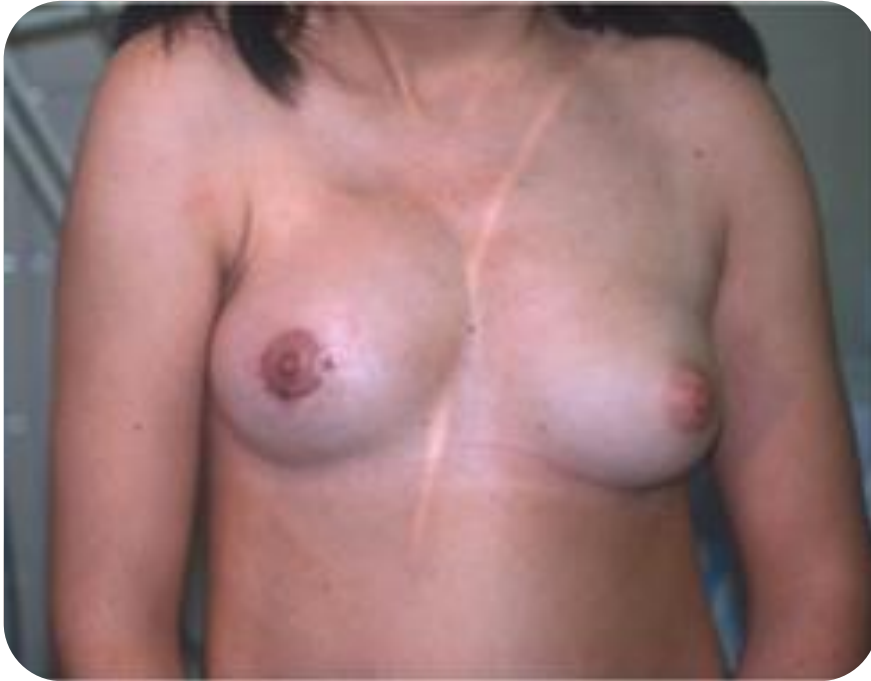
Fibroadenoma

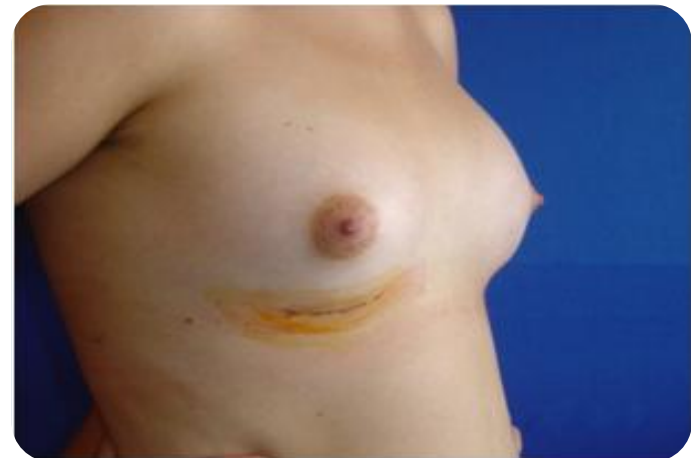
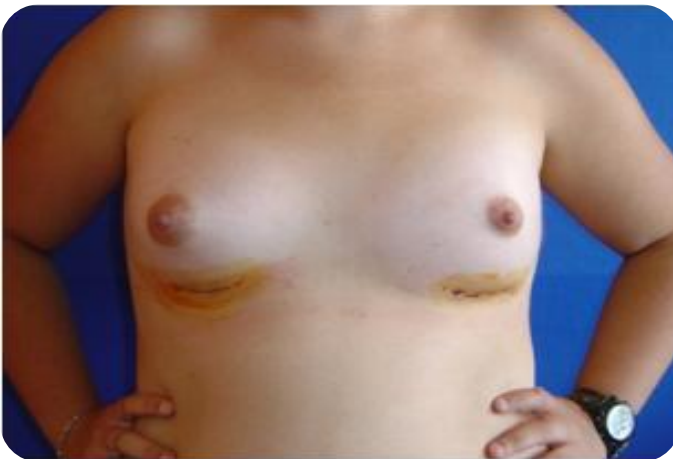
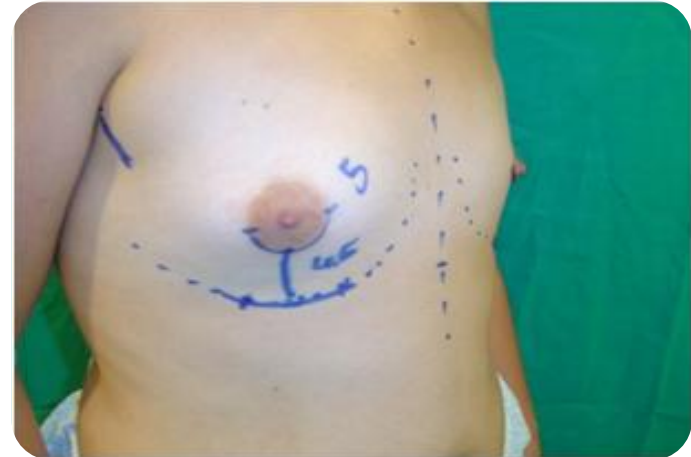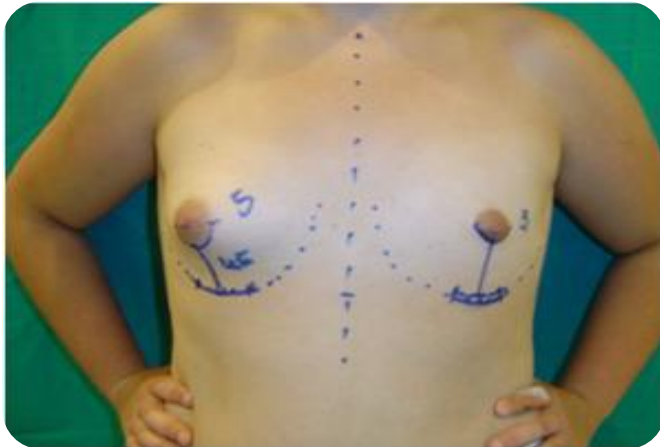Asimetría Mamaria

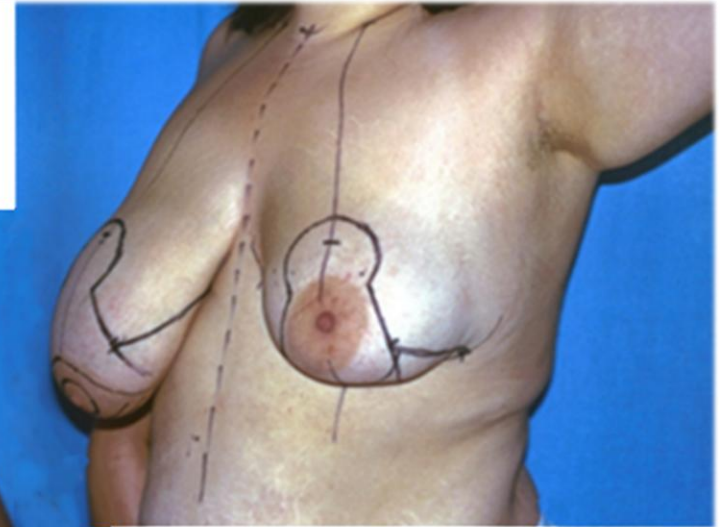
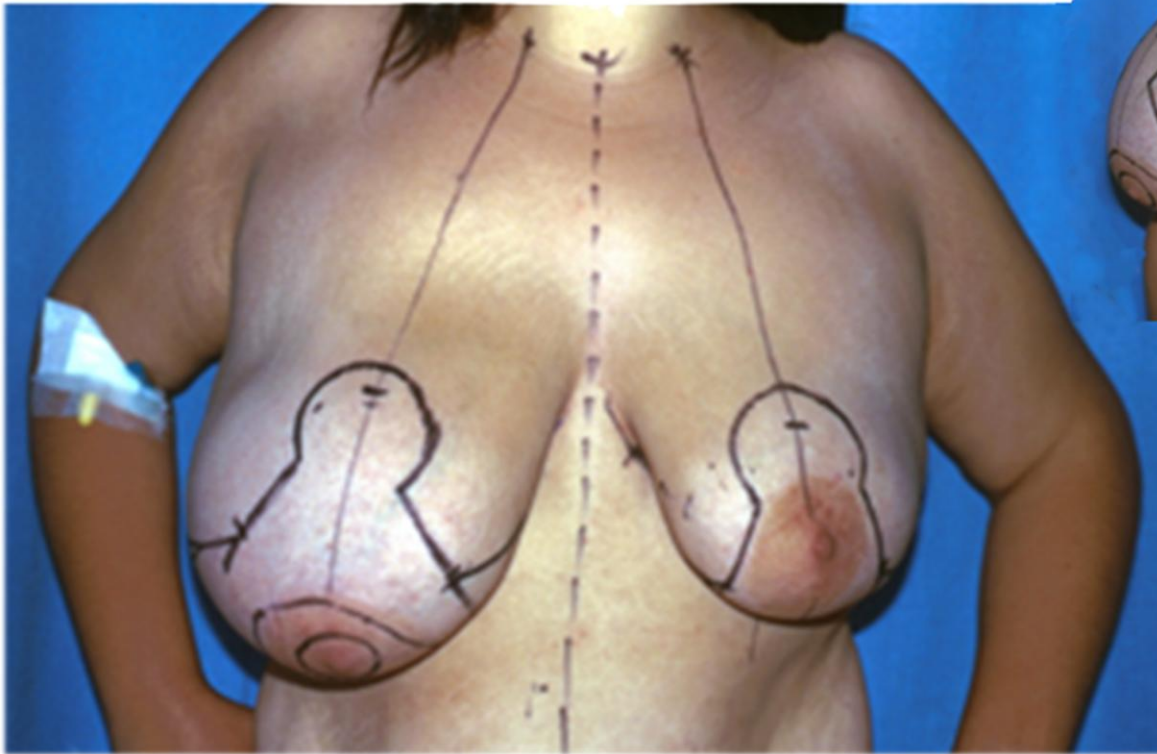




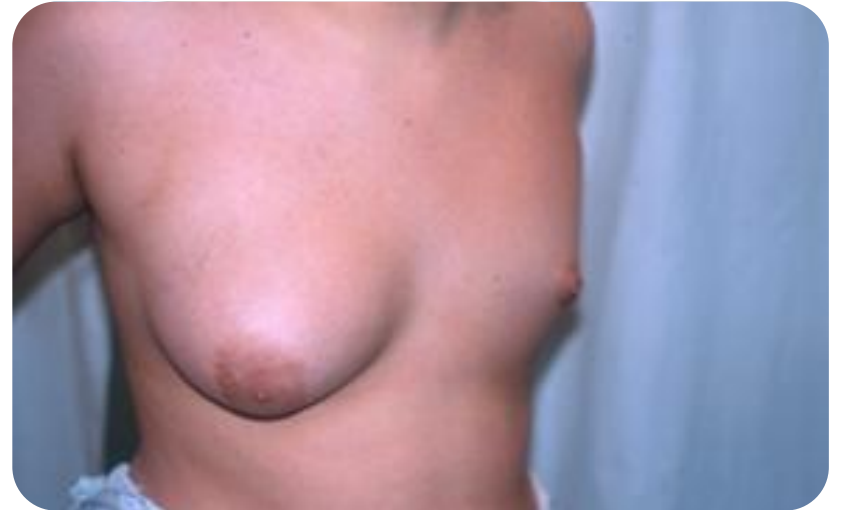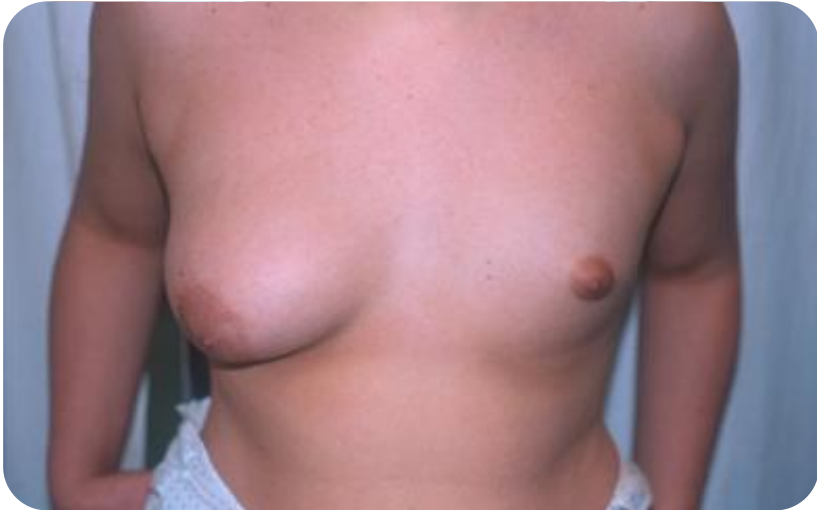Asimetría Mamaria



Asimetría Mamaria



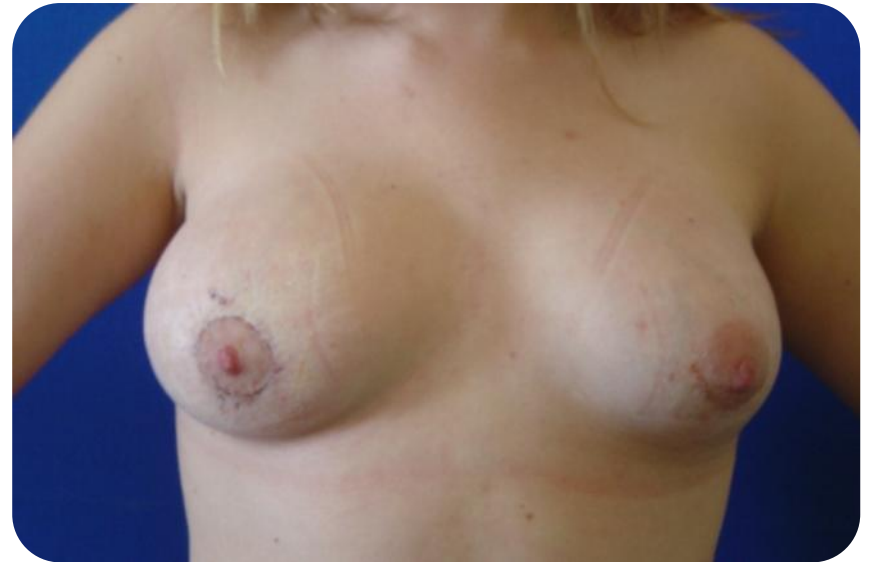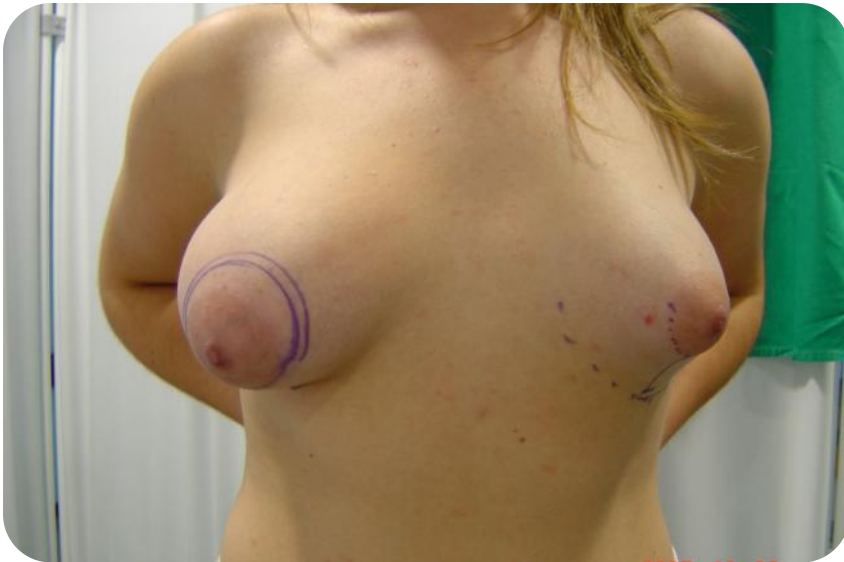Asimetría Mamaria



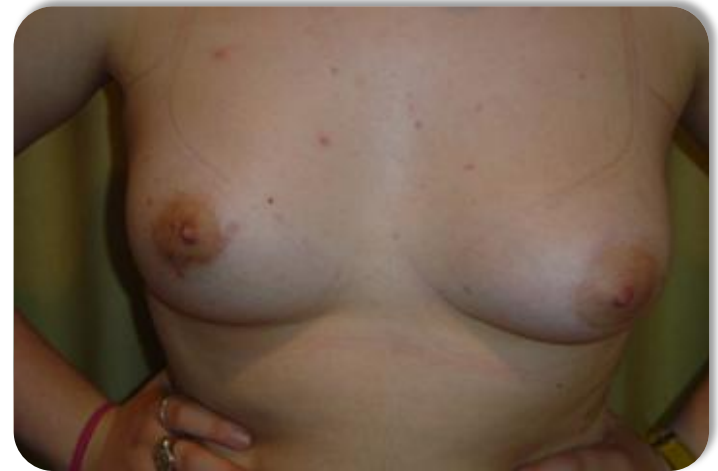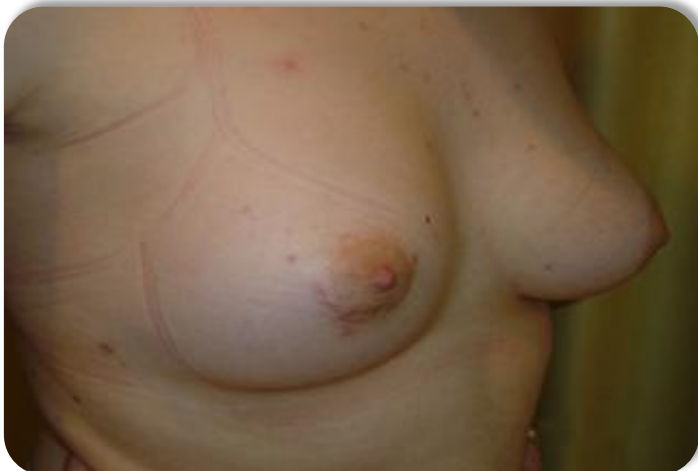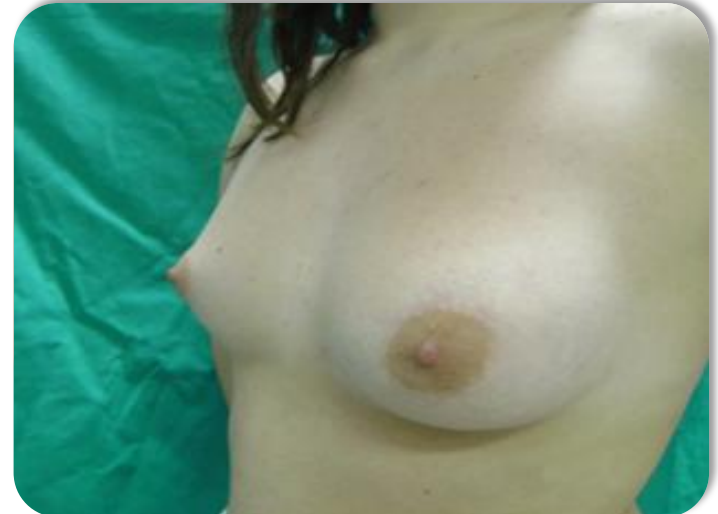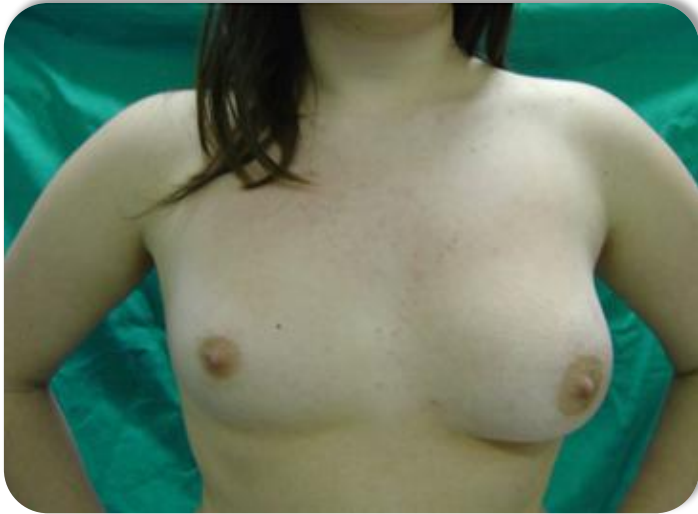Asimetría Mamaria

Prótesis mama izquierda

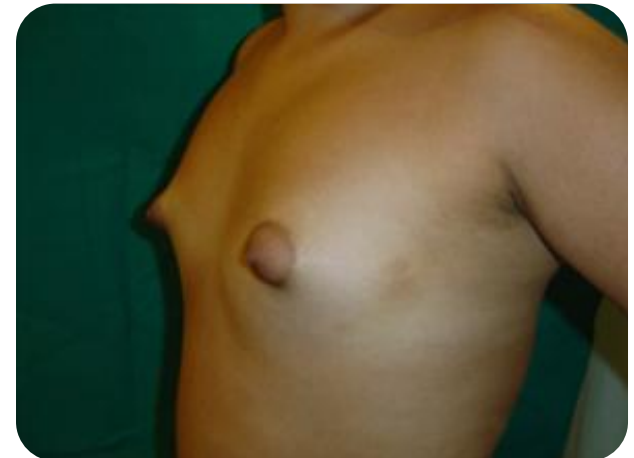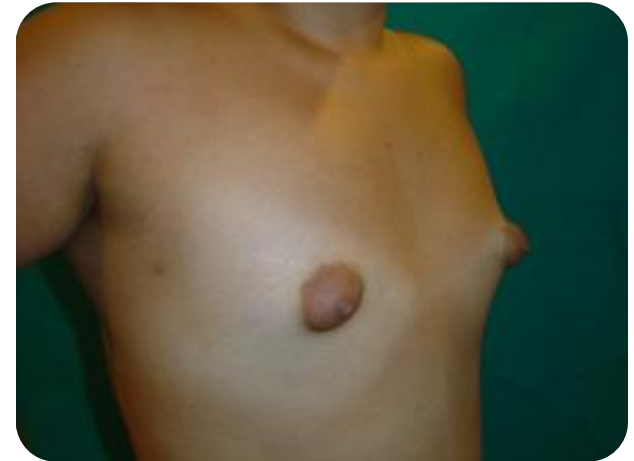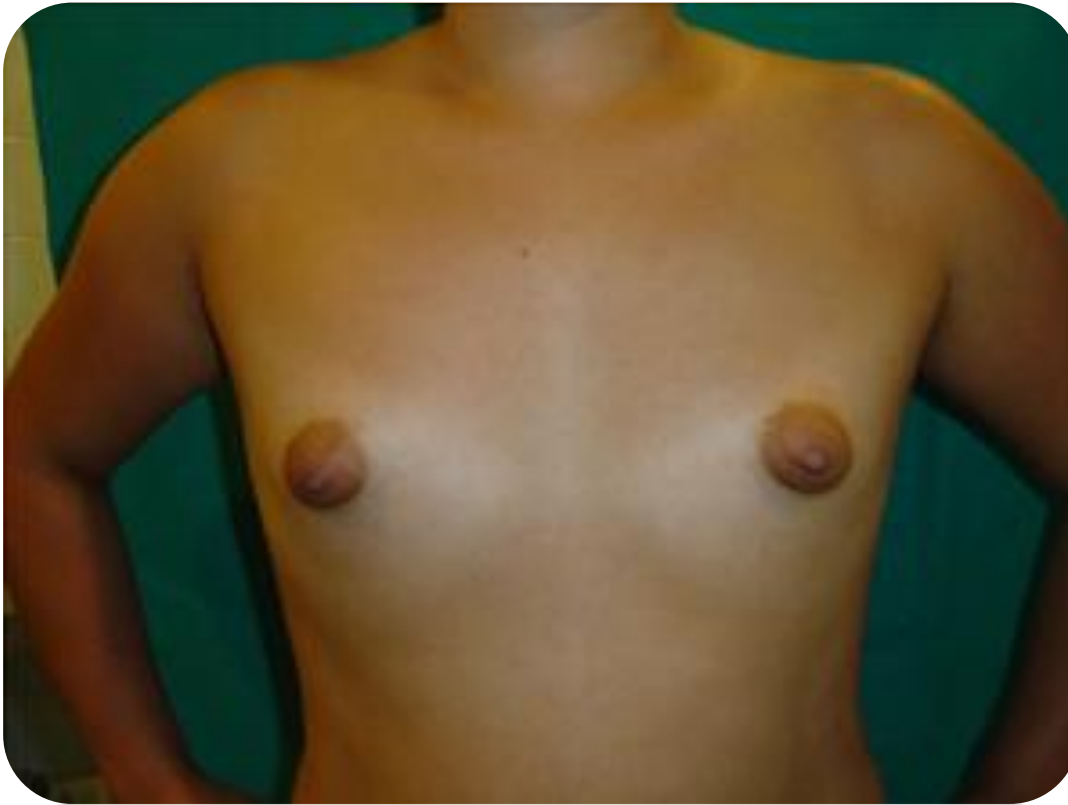Mastopexia periaareolar mama derecha



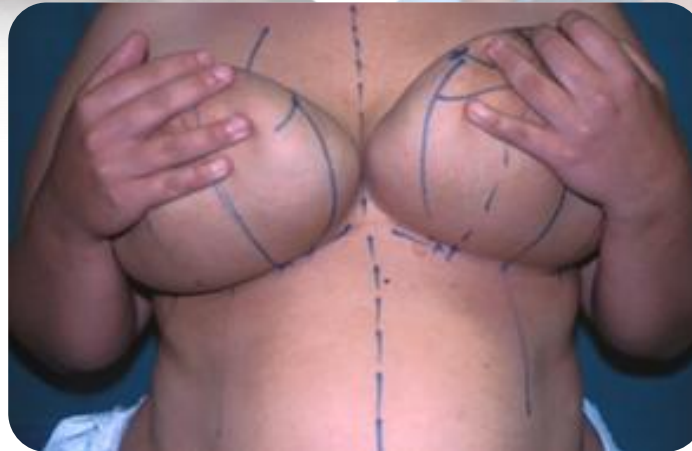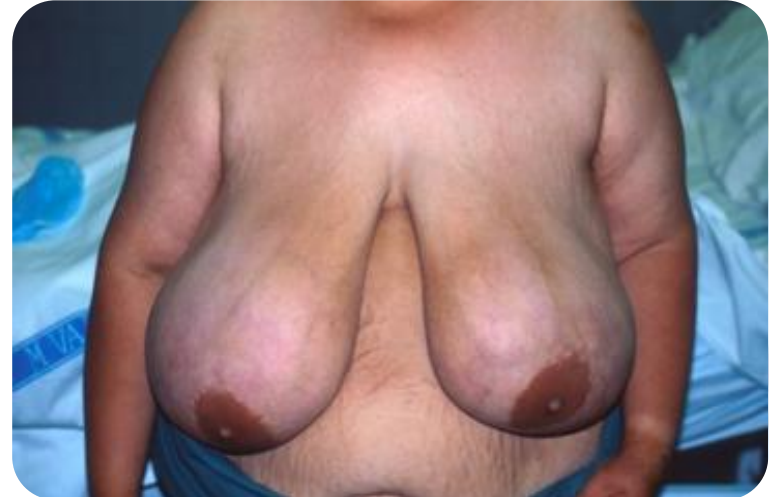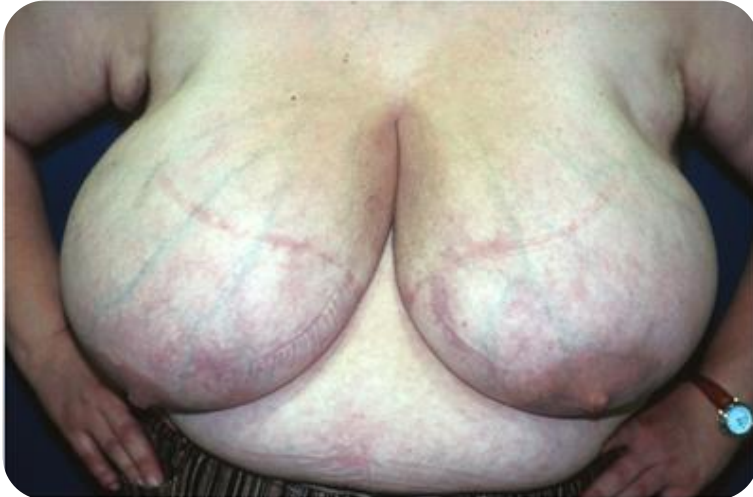Asimetría Mamaria



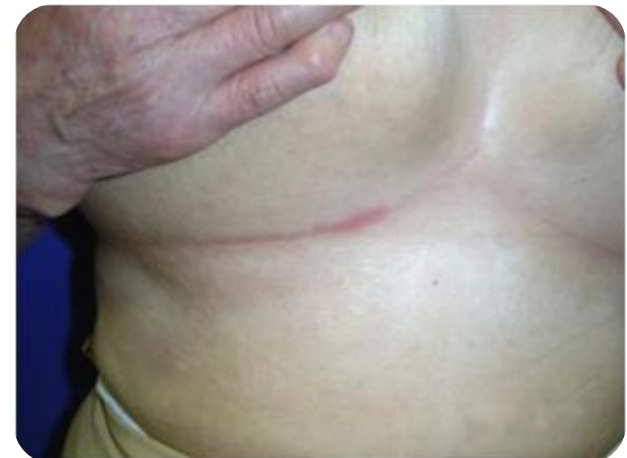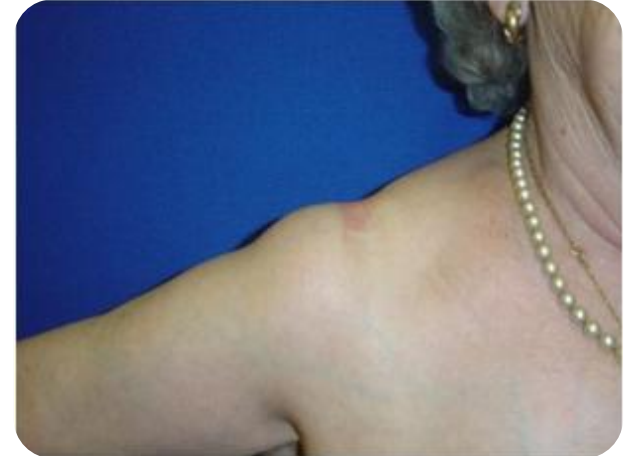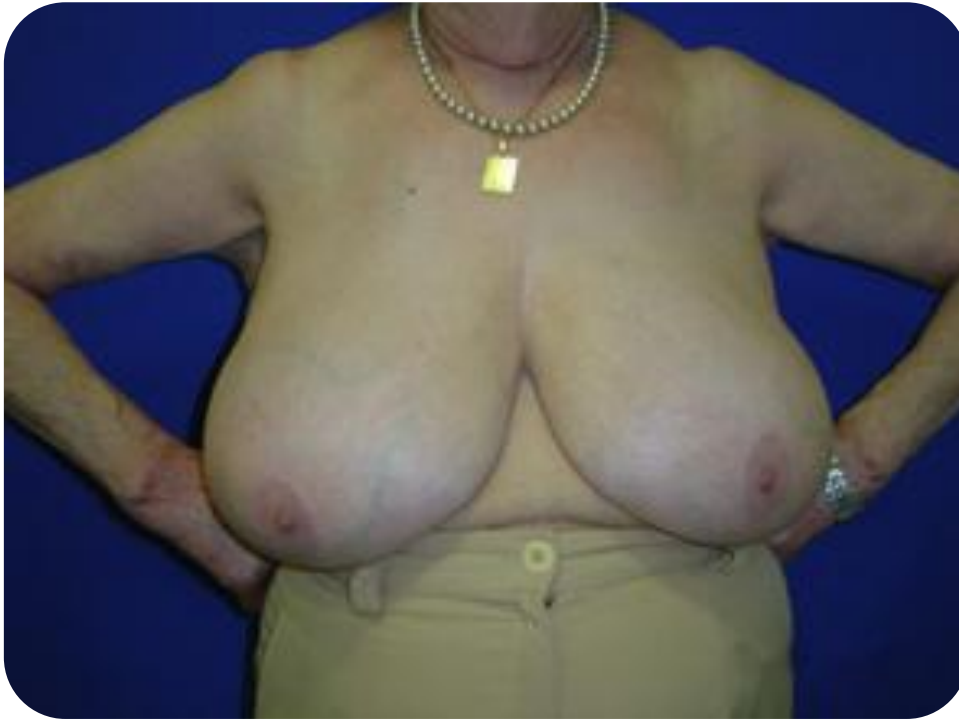Hipoplasia Mamaria



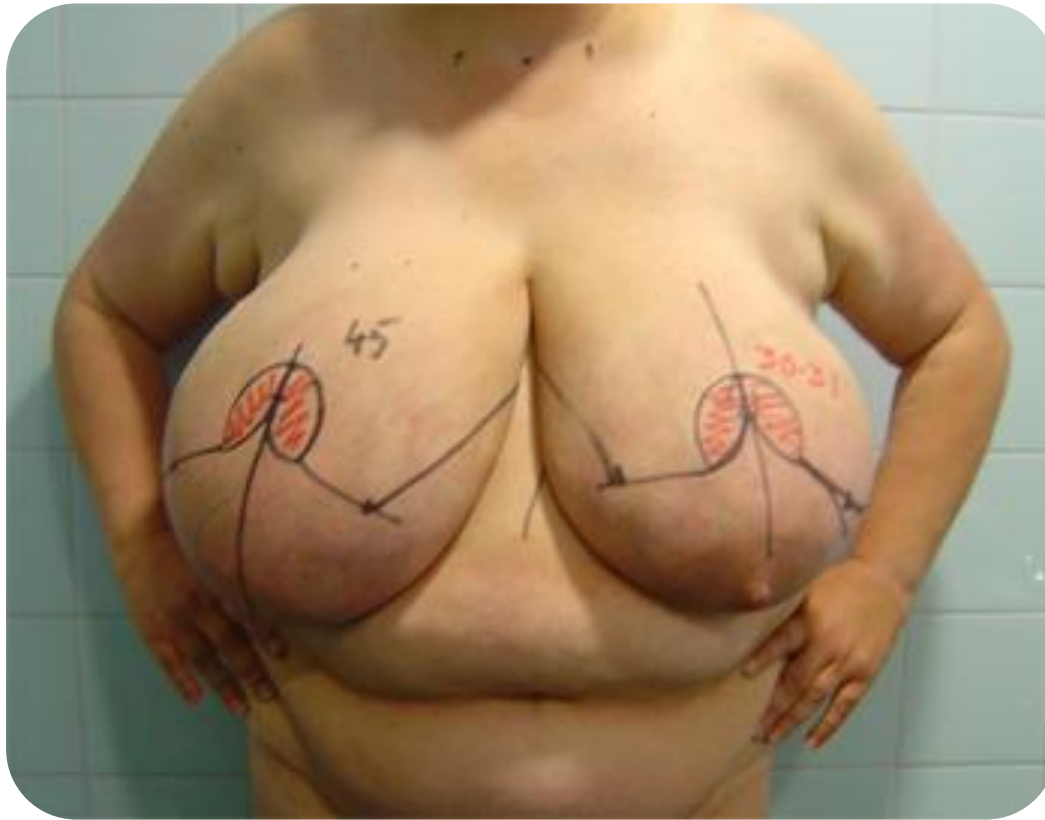
Gigantomastias



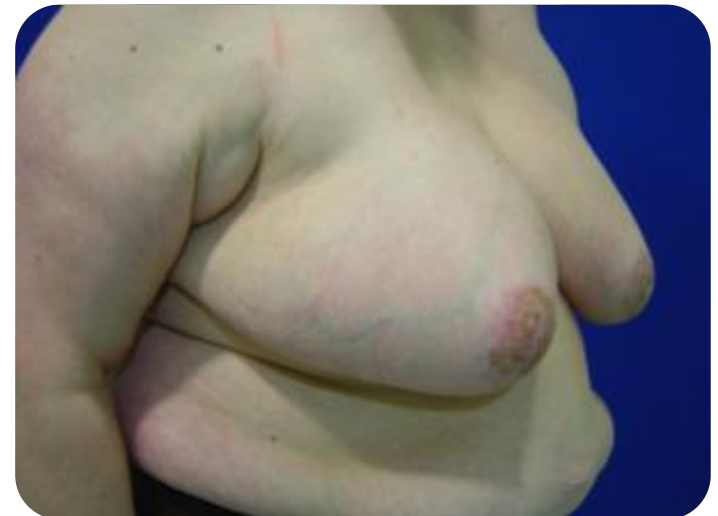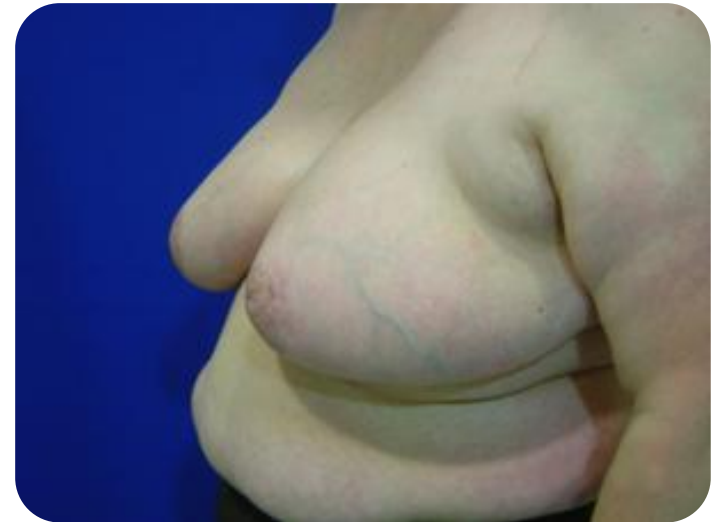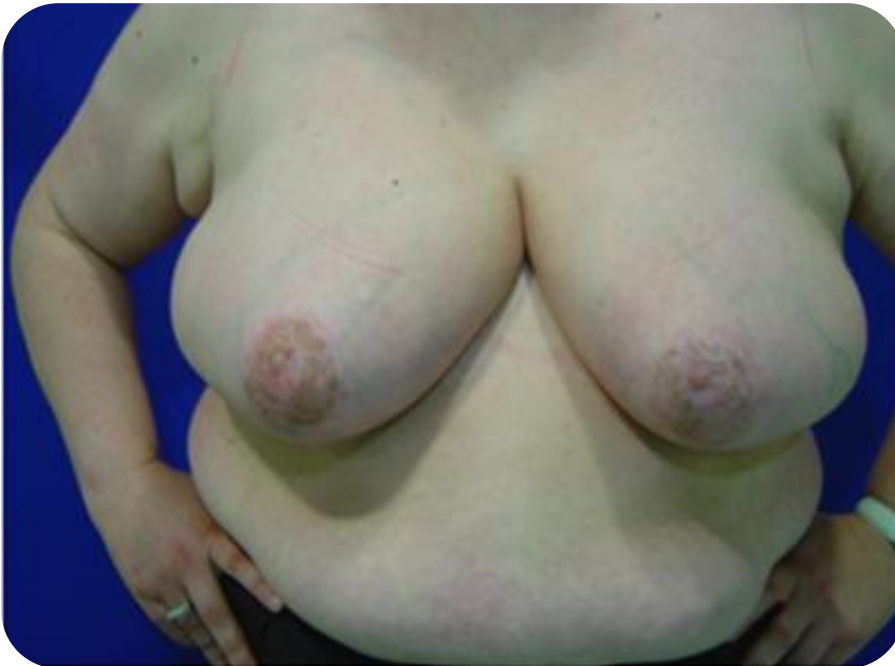Hipertrofia mamaria sintomática



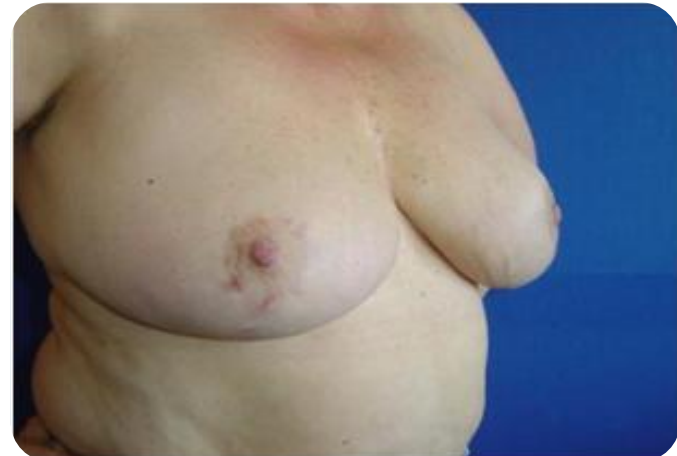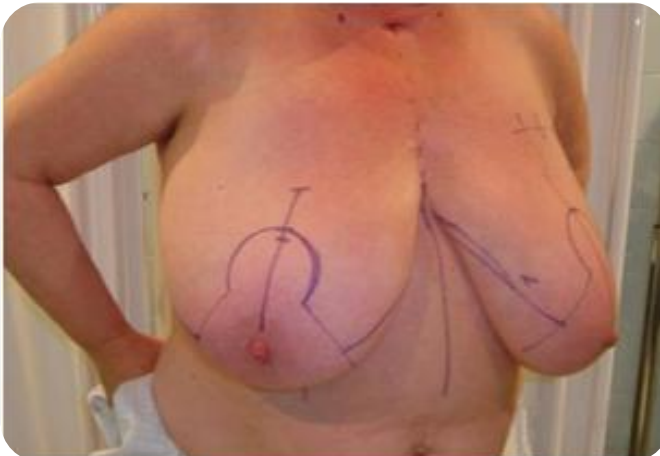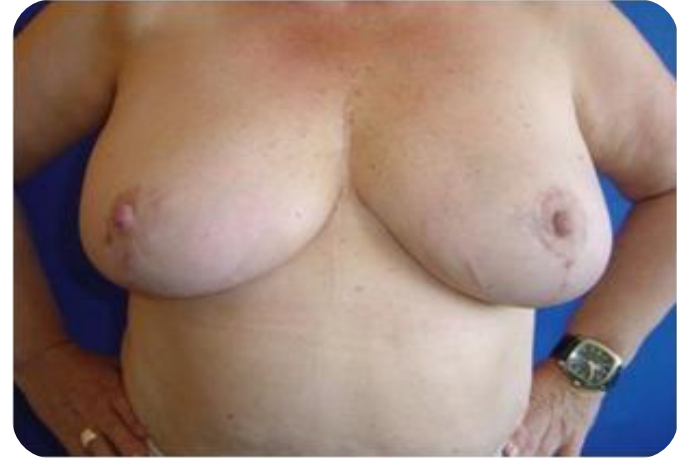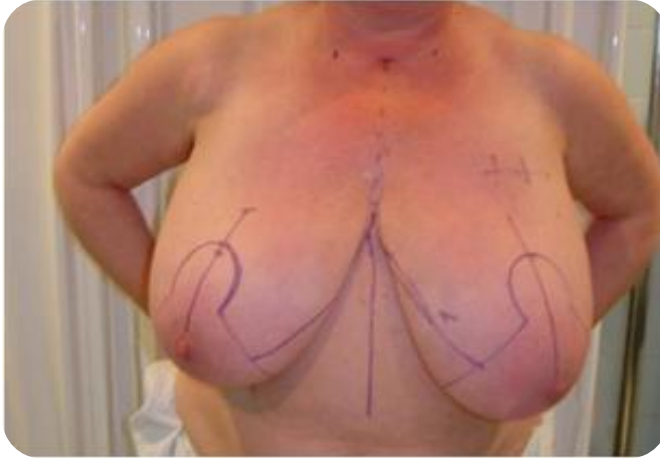Gigantomastia



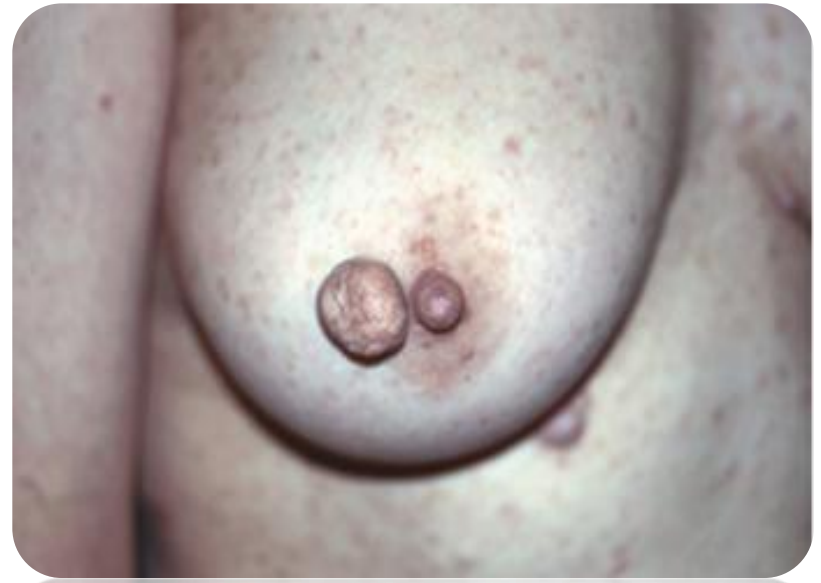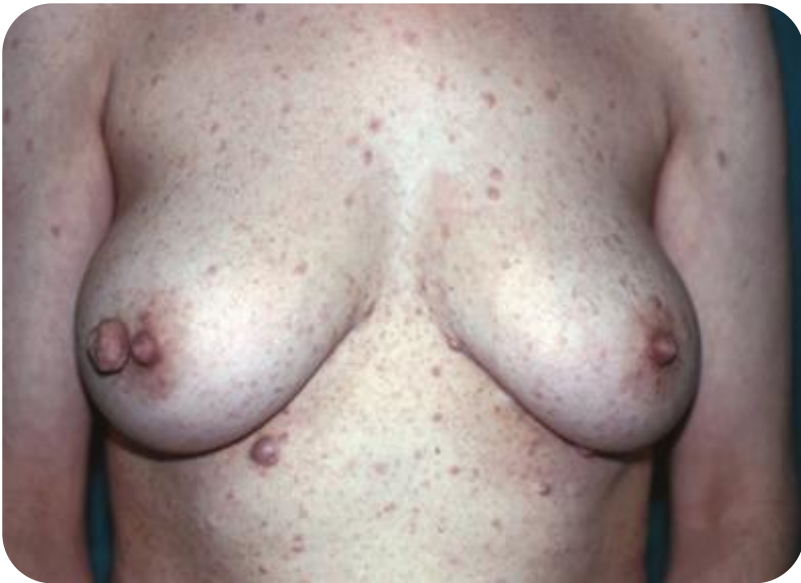Resultado cosmético



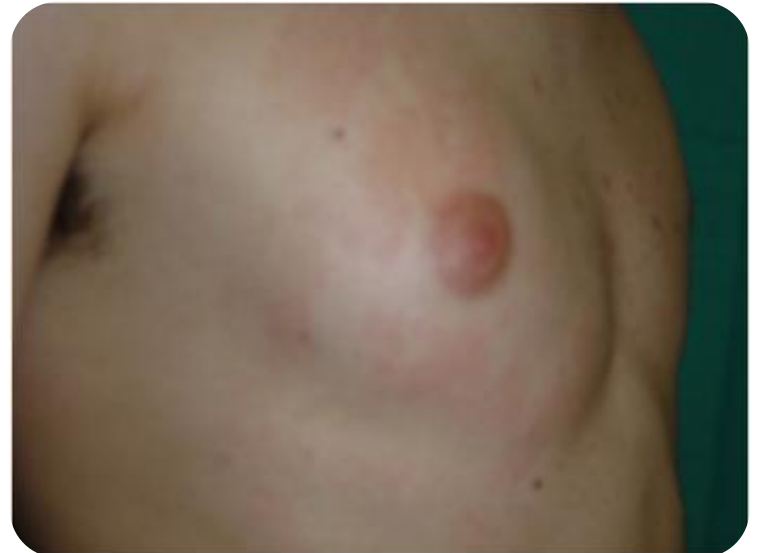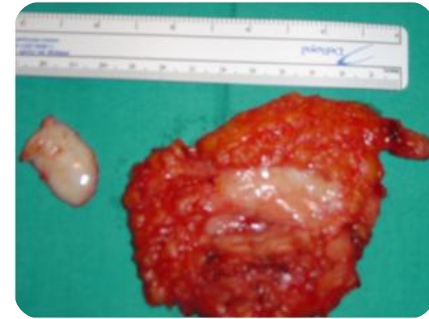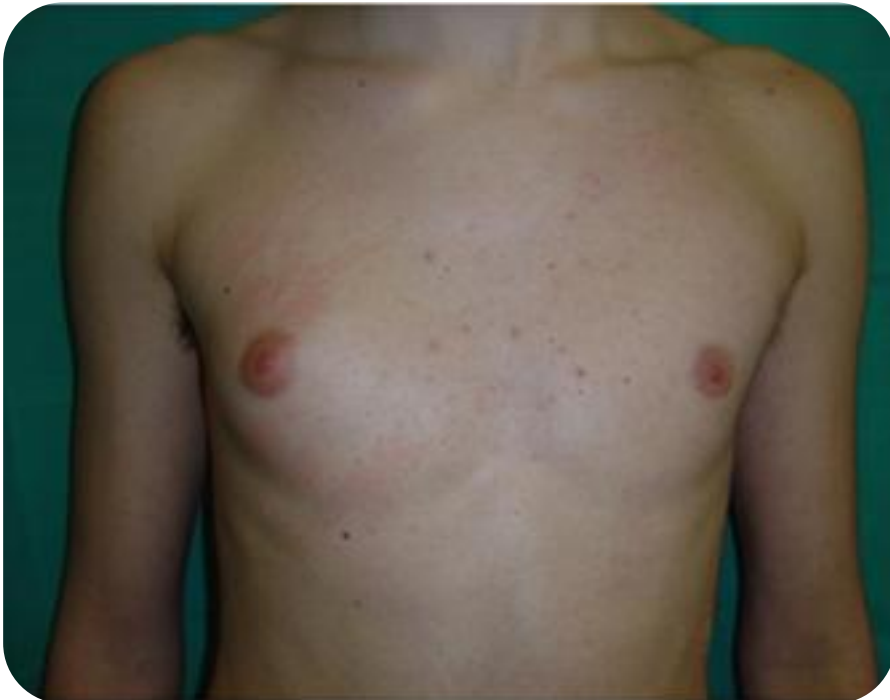Hipertrofia Mamaria



Neurofibromatosis



Ginecomastia unilateral idiopática



Parafinoma

