

Enfermería de la Infancia y la Adolescencia

Tema 04. Exploración física del recién nacido



María Jesús Agudo Tirado
María Paz Zulueta

Departamento de Enfermería

Este tema se publica bajo Licencia:

[Creative Commons BY-NC-SA 3.0](https://creativecommons.org/licenses/by-nc-sa/3.0/)



Pautas generales para el examen físico del recién nacido

- Procurar una temperatura ambiental constante y que no resulte estimulante.
- Desvestir la zona que se vaya a examinar para evitar las pérdidas de calor.
- Proceder con secuencia ordenada: de cabeza a pies con las siguientes excepciones:
 - Realizar primero los procedimientos que requieren tranquilidad como auscultación de pulmones y corazón.
 - Dejar para el final los más molestos como los reflejos.
- Mimar al bebé durante la exploración:
 - Hablarle con suavidad.
 - Sujetar sus manos contra el pecho.
 - Ponerle pañales y asirle.
 - Dar un chupón o dedo enguantado para que succione.

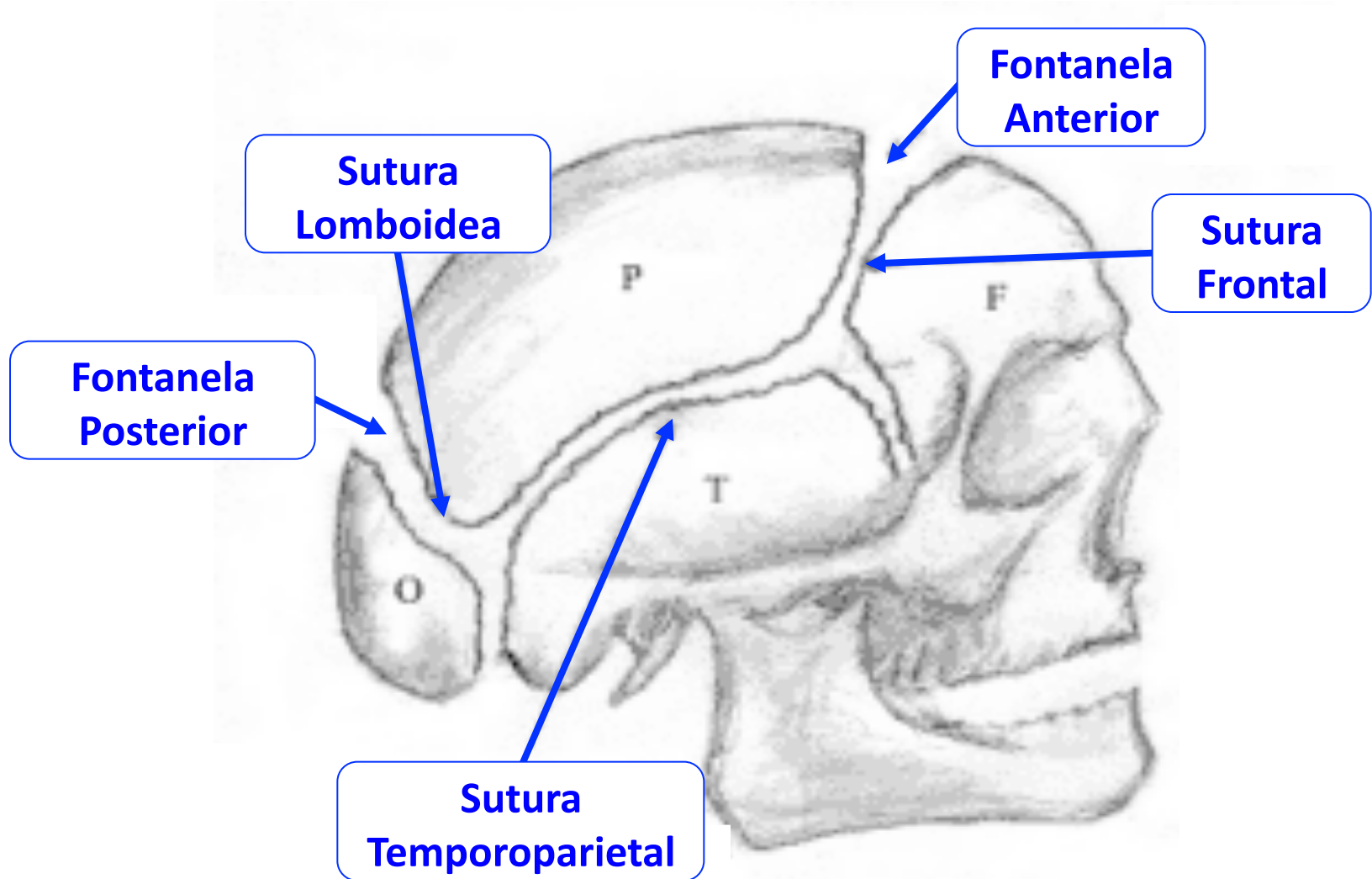
Utilizar siempre guantes

Test de Apgar

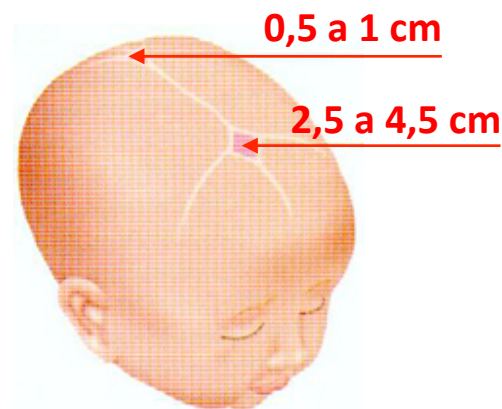
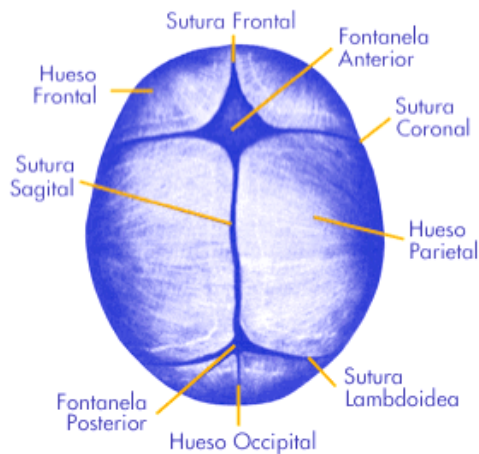
Signo	0 puntos	1 punto	2 puntos
Frecuencia cardíaca	0	< 100 latidos/min.	> 100 latidos/min.
Respiración	Ninguna	Llanto débil	Llanto enérgico
Tono muscular	Ninguno	Alguna flexión	Brazos y piernas
Irritabilidad refleja	Ninguna	Muecas	Estornudos, llanto
Color	Azul	Cuerpo rosado y extremidades azules	Completamente rosado

Puntuación de Apgar

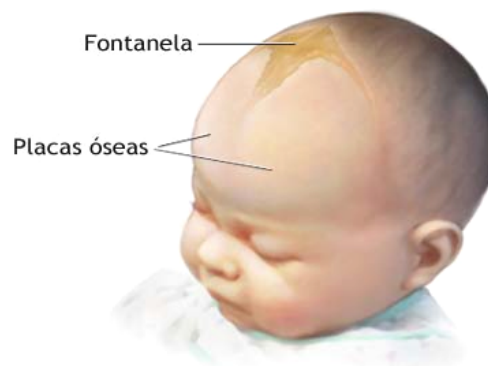
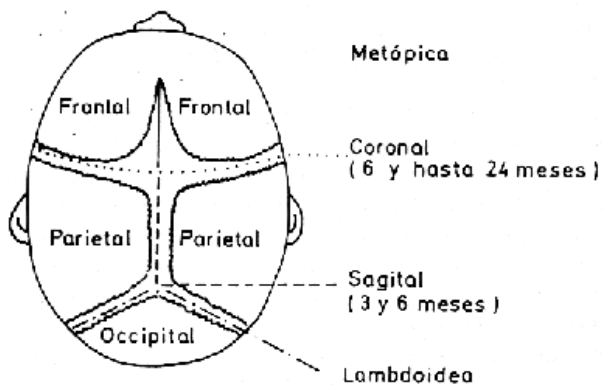
- **De 7 a 10: Normal.**
- **De 4 a 6: Intermedio.** Depresión moderada.
- **De 0 a 3: Bajo.** Depresión severa.



Localización de las suturas y fontanelas



Cierre de suturas y fontanelas



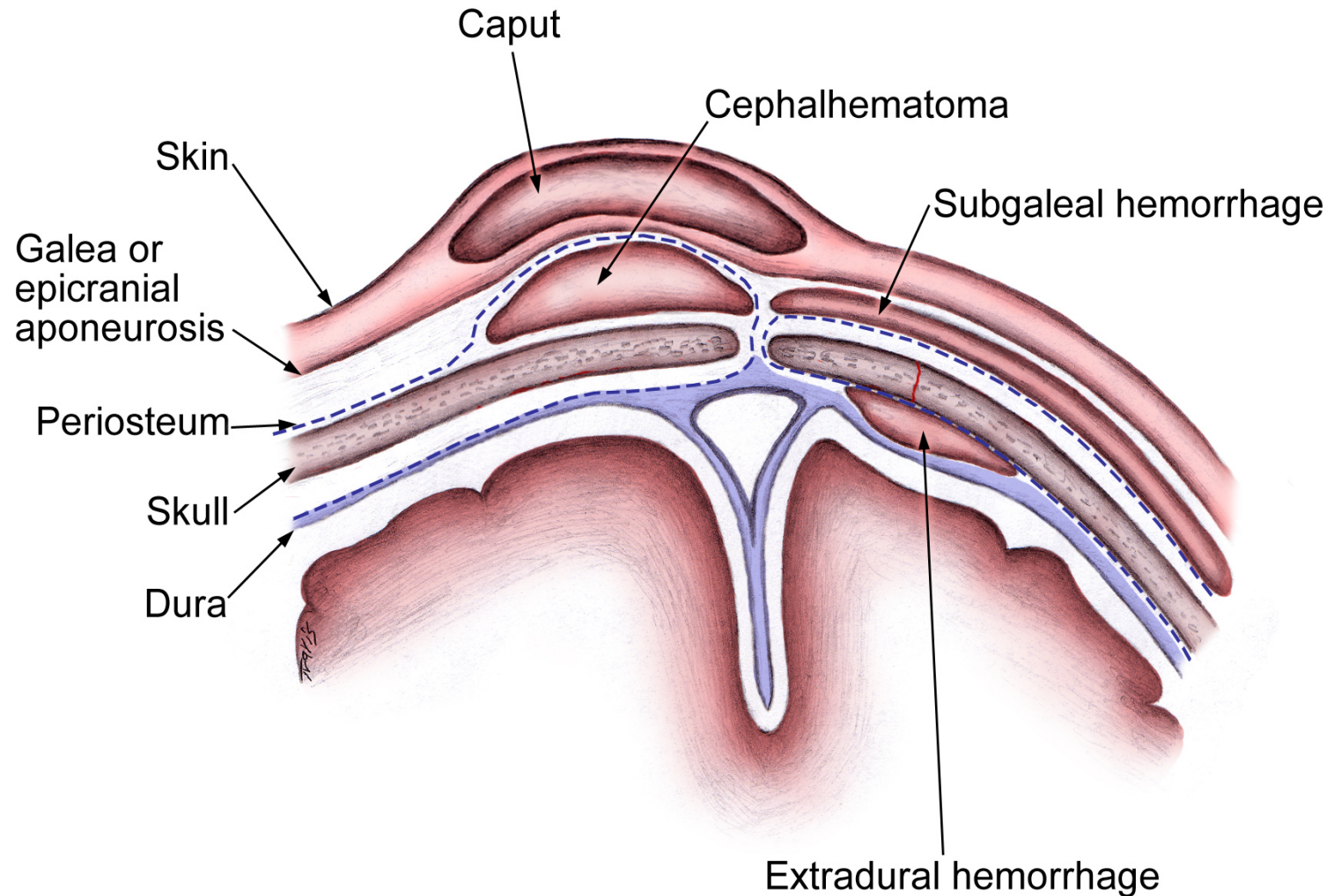
Caput succedaneum

- Edema cuero cabelludo.
- Atraviesa línea de suturas.
- Fóvea.

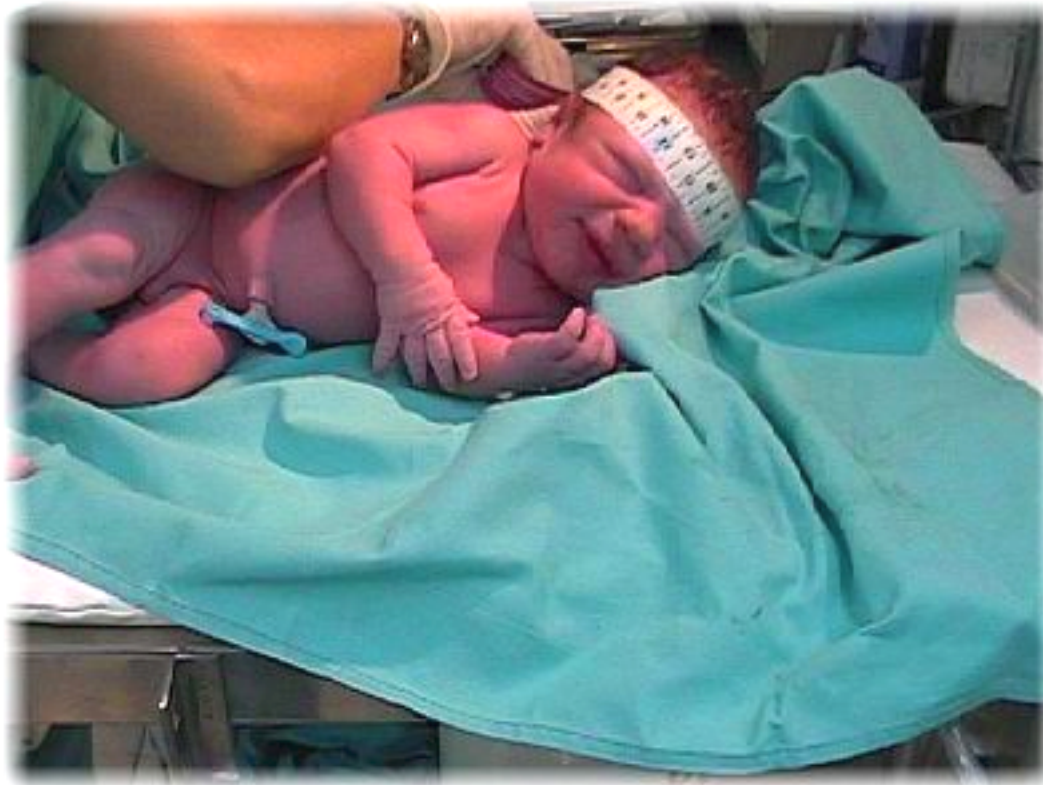Cefalohematoma

- Hemorragia subperióstica.
- No atraviesa línea de suturas.

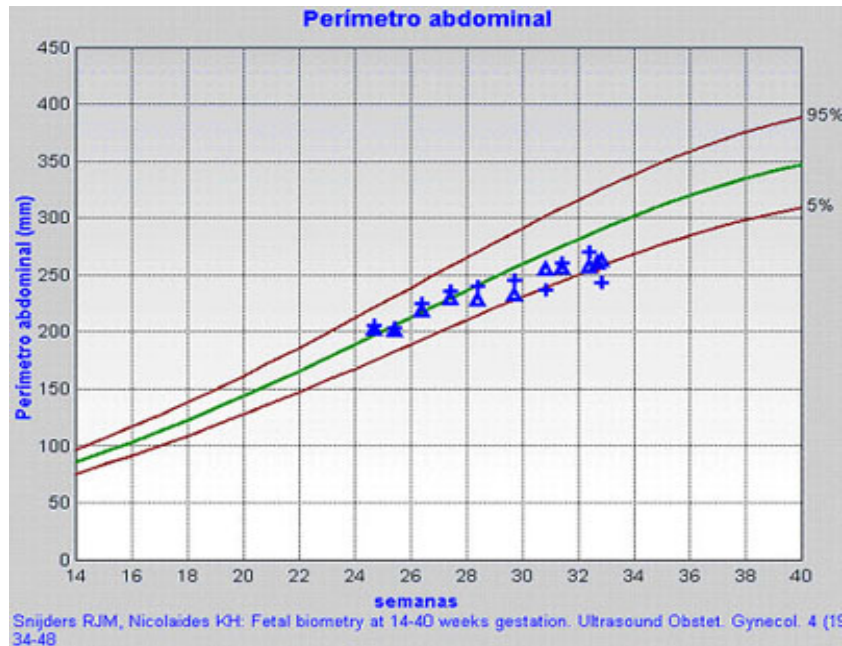
Valoración de la cabeza del recién nacido



Medición del perímetro cefálico al recién nacido



Percentiles



Valoración de:

- Peso.
- Talla.
- Perímetros:
 - Cefálico.
 - Torácico.
 - Abdominal.

Valoración de las estructuras de la cara

- **Orejas.**
- **Nariz.**
- **Ojos.**
- **Boca.**

Orejas

- Implantación.
- Forma.
- Audiometría.

(Screening) del Programa de Detección Precoz de la Hipoacusia Infantil a todos los recién nacidos.

<http://youtu.be/Yf7glKAlumU>

- Potenciales auditivos automatizados del tronco cerebral (**PEATC**).
- Test de Oto Emisiones Acústicas (**OEA**).

Cuello y tórax

- Forma.
 - Diámetros.
 - Costillas.
 - Mamas/pezones.
 - Respiración/circulación.
- Observación.
 - Palpación.
 - Percusión.
 - Auscultación.

Abdomen

- Forma.
 - Alteraciones.
 - Ruidos intestinales.
 - Cordón umbilical:
 - Número de vasos.
- Observación.
 - Palpación.
 - Percusión.
 - Auscultación.

Órganos genitales del varón

Criptorquidia

- Pene.
- Prepucio.
- Meato urinario.
- Escroto.
- Testículos.

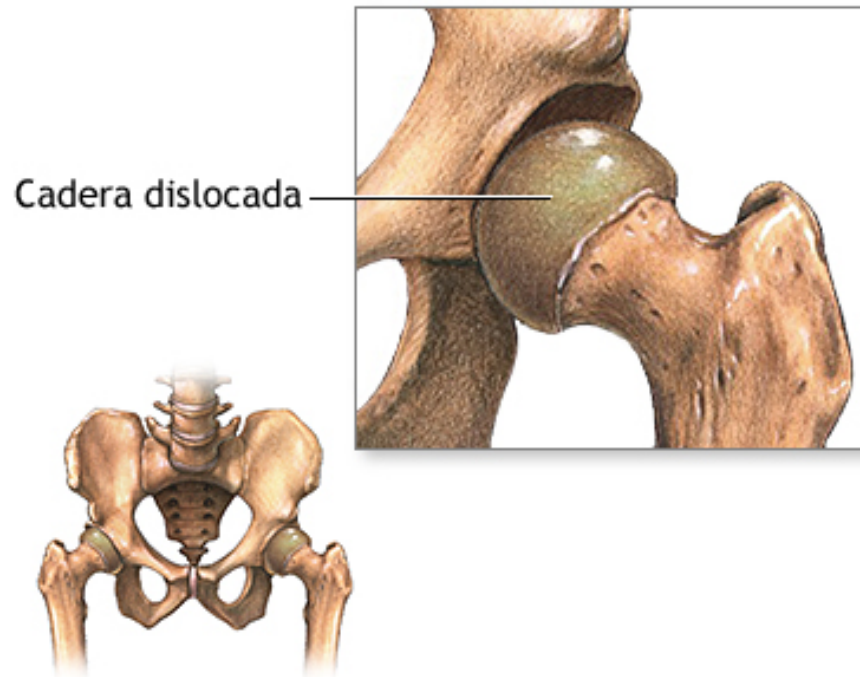
- Observación.
- Palpación.

Órganos genitales de la mujer

- Labios mayores.
- Clítoris.
- Himen.

Miembros, manos y pies

Luxación congénita de caderas en el recién nacido.



Diagnóstico

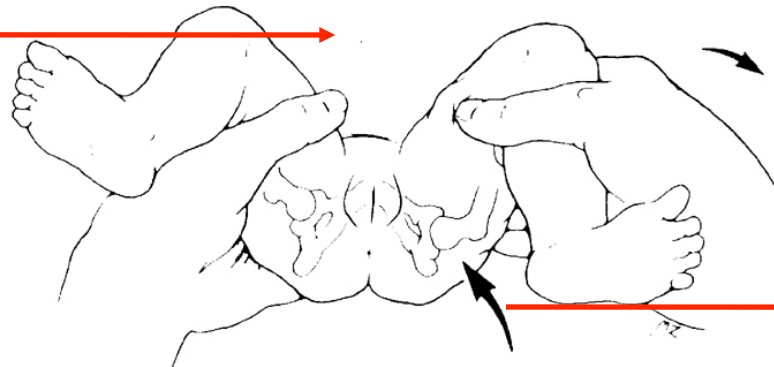
Aduce

Luxa

Abduce

Reduce

**Se aproxima
línea media**

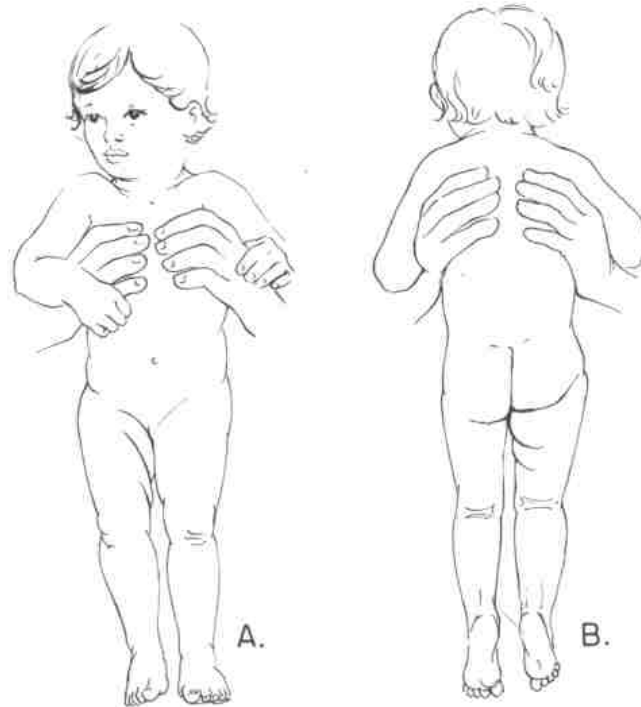


**Alejar el miembro
del plano medio**

- Ortolani.
- Barlow.
- Acortamiento del miembro luxado.
- Asimetría de pliegues cutáneos posteriores.
- Limitación de la abducción.

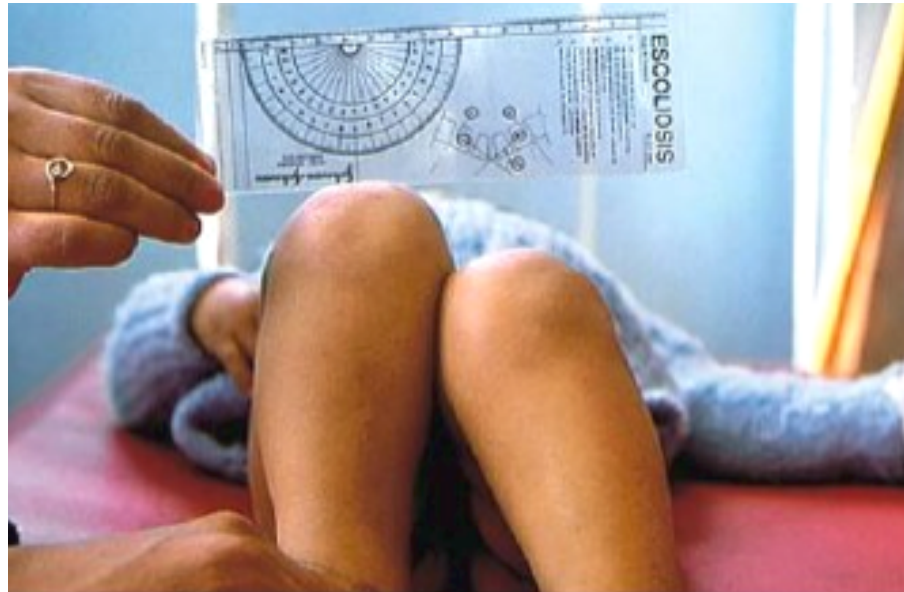Diagnóstico

- Acortamiento del miembro luxado.
- Asimetría de pliegues cutáneos posteriores.



Pruebas diagnósticas

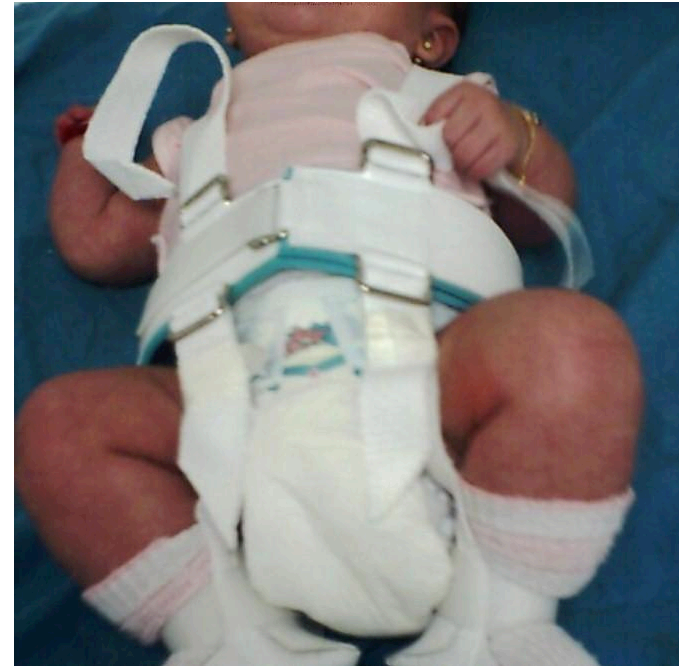- Ecografía.
- Radiografía.



Tratamiento

Según tipo y grado:

- Luxable o inestable.
- Reductible.
- Irreductible.

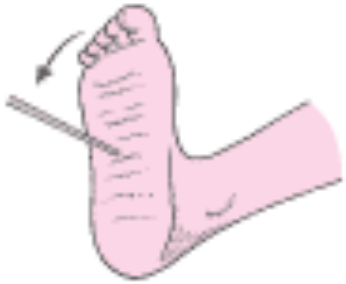

Arnés de Paulik

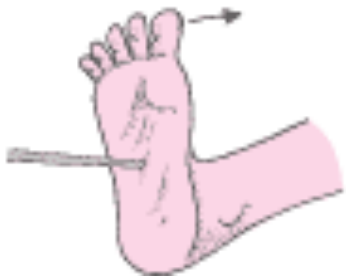Espalda y recto

- Defectos columna.
 - Simetría de pliegues.
 - Perforación anal.
-
- **Malformaciones tubo neuronal:**
 - Ácido fólico, yodo preventivo antes del embarazo-3º meses.

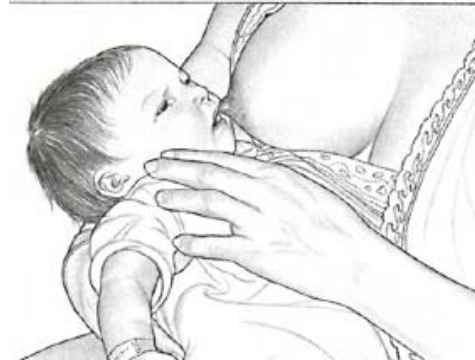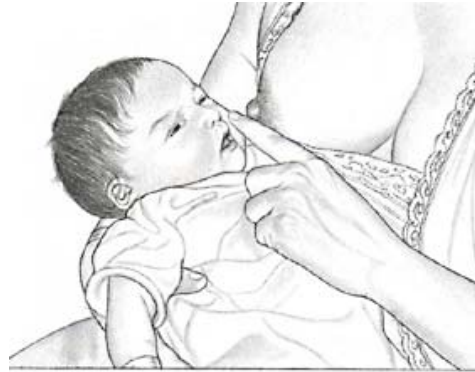Reflejos



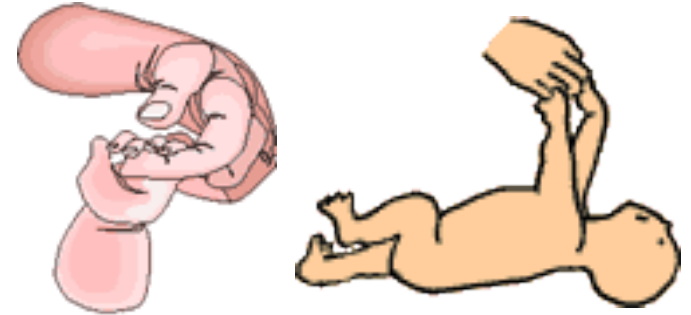
Reflejo Babinski
en el adulto.



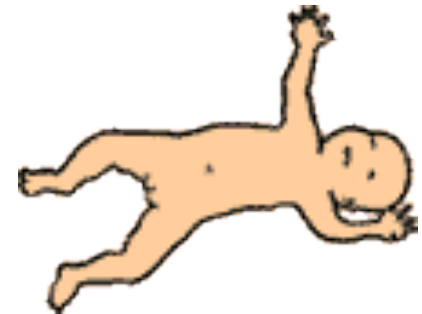Reflejo Babinski
en el recién nacido
(1 ó 2 años).



Reflejo de búsqueda
(de 3 a 4 meses).



Reflejo de presión
(hasta 2 meses).



Reflejo de moro
(de 4 a 6 meses).

Evaluación de la conducta

- Sueño.
- Vigilia.
- Actividad.
- Llanto.