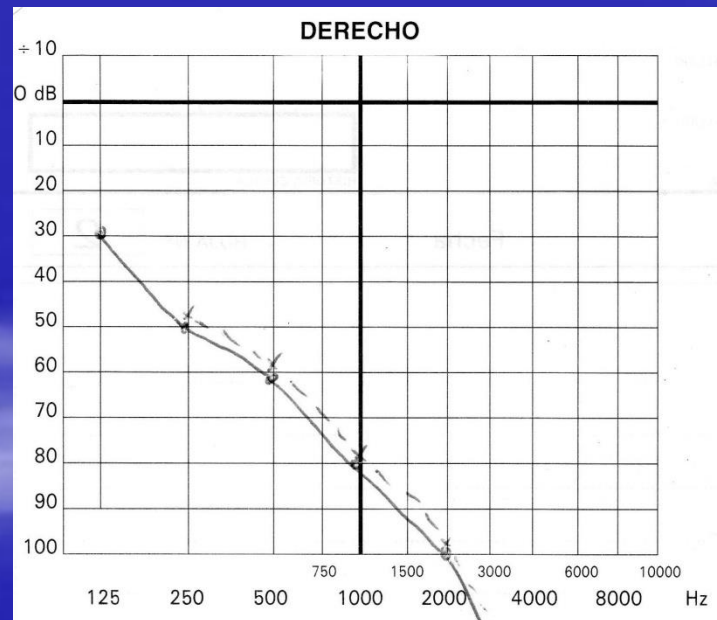
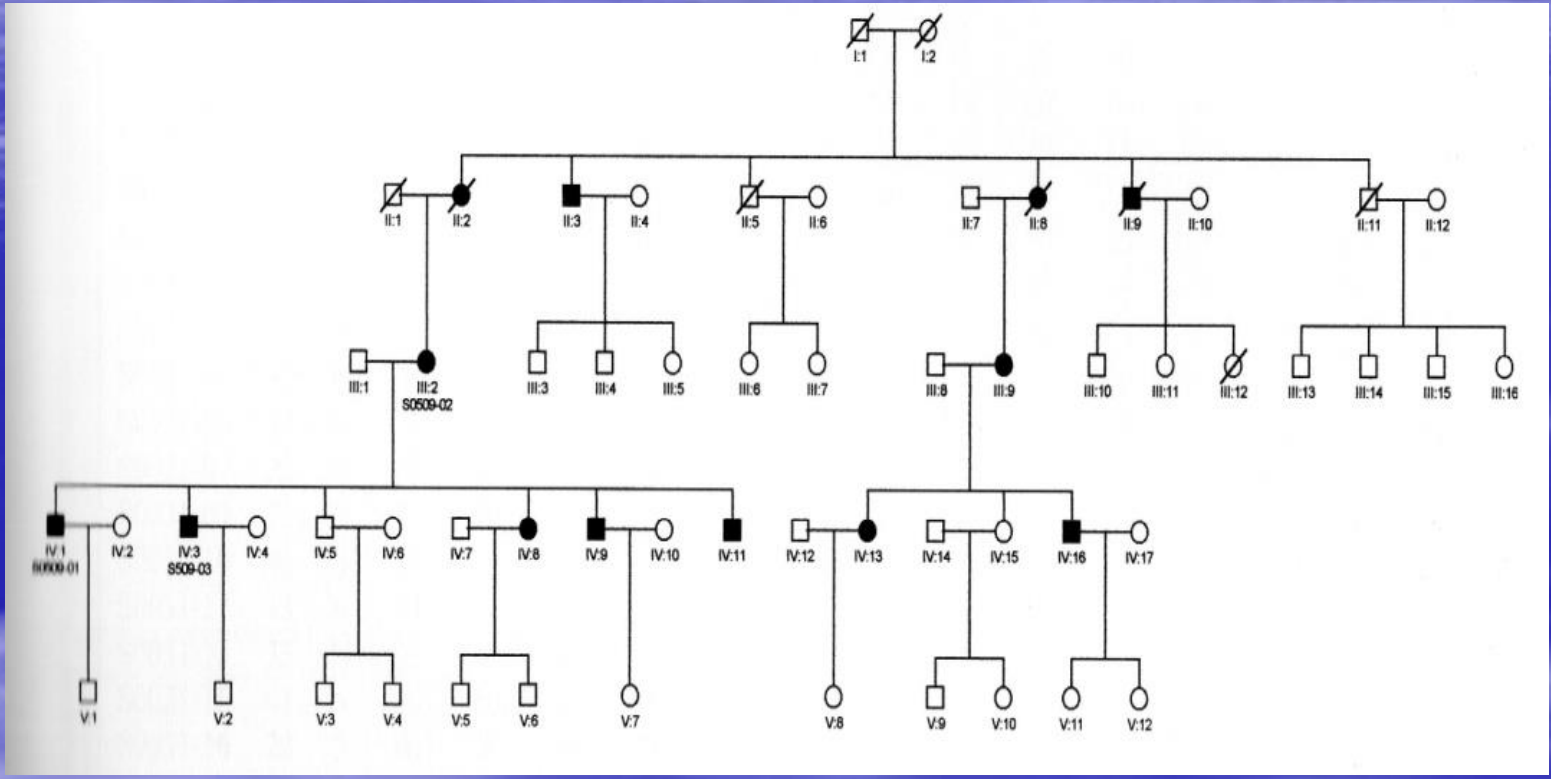


Mujer de **45 años** de edad diagnosticada de una tuberculosis pulmonar previamente tratada con triple terapia sin mejoría de la misma. Tras una inyección de estreptomycinahace un mes presenta una hipoacusia neurosensorial bilateral severa, simétrica.



- ¿Qué ha pasado?
- ¿Se podía haber evitado?
- ¿Cuales es la pregunta clave a realizar antes de iniciar un tratamiento con estreptomycinina a un paciente?

- Ototoxicidad ante la presencia de una mutación mitocondrial.
- Si se podía haber evitado
- Pregunta clave antes del tratamiento: ¿hay antecedentes familiares de hipoacusia por vía materna en su familia?





# MUTACION A1555G DEL GEN MTRNR1 DEL ADN MITOCONDRIAL

- Herencia materna. Escasa correlación genotipo/fenotipo. No sindrómica.
- Hipersensibilidad a efecto ototox. aminogluc. (sobre todo estreptomycin)
- Pensar en ella ante:
  - pacientes con antecedentes familiares vía materna de hipoacusia,
  - pacientes con ototoxicidad por aminoglucósidos