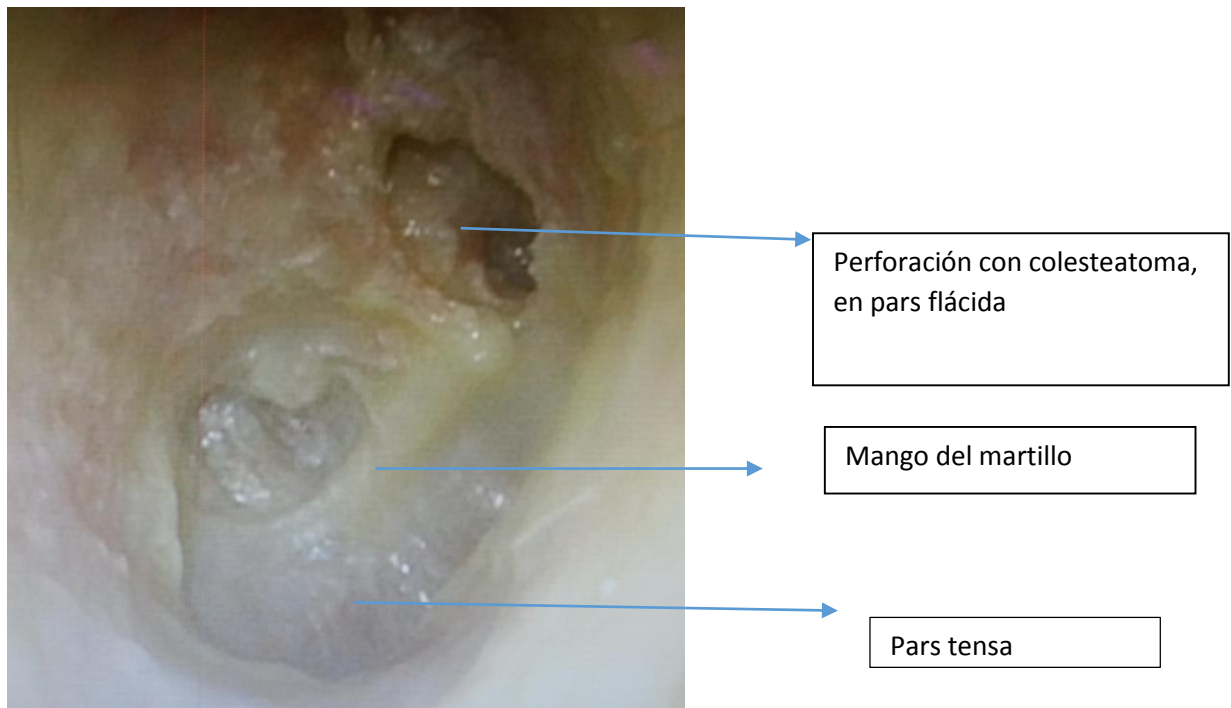


Paciente de 37 años de edad que refiere hipoacusia de oído derecho de larga evolución (años), con episodios recurrentes de otorrea fétida de dicho oído que suelen ceder con tratamiento antibiótico tópico con ciprofloxacino. Refiere haber sido operado de niño de adenoidectomía y colocación de drenajes transtimpánicos.

La otoscopia es la siguiente:

Se le pide un TC para ver la extensión de la lesión.



El paciente está pendiente de intervención quirúrgica: mastoidectomía con timpanoplastia. Nuestro principal objetivo: evitar complicaciones, después ya veremos si también se puede mejorar la audición.